Cellular and Molecular Interactions between Corneal Epithelium and Fluorescein Sodium

Askarizadeh F[1-2], Momeni Moghaddam H[1-2], Khorraminejad M[3]

Abstract

Sodium fluorescein ('fluorescein') in corneal epithelium staining is widely utilized for the evaluation of ocular surface integrity. Clinically observed ocular surface fluorescence is affected by various factors including concentration of fluorescein, thickness of the fluorescein layer, the wavelength of the exciting light source, tear acidity and etc. Despite the widespread application of fluorescein to assess the ocular surface, clinical understanding and interpretation of corneal surface fluorescence and the basic causative mechanisms of this phenomenon has not been considered completely. Additionally, for better understanding of corneal fluorescein staining and its clinical manifestations, we need to know the basic and molecular physicochemical properties of fluorescein dye and its relationships with molecular and cellular microanatomy and physiology of the cornea. In this review, we have attempted to provide a critical evaluation of the articles published in PubMed database between 1970 and 2015 based on the inclusion and exclusion criteria relating to the basic interactions between the corneal surface cells and fluorescein molecules.

Keywords: Cornea, Fluorescein, Corneal Staining

دریافت مقاله:۹۴/۲/۶ تایید مقاله:۹۴/۷/۳۰

تداخلات سلولی و ملکولی اپی‌تلیوم قرنیه با فلوروسئین سدیم

فرشاد عسکری زاده[۲-۱]، حامد مؤمنی مقدم[۲-۱]، مسعود خرمی نژاد[۳]

چکیده

فلوروسئین سدیم (فلوروسئین) در رنگ‌آمیزی اپی‌تلیوم قرنیه به منظور ارزیابی اینتگریتی سطح چشم بطور گسترده‌ای به کار گرفته می‌شود. فلوروسانس سطح چشم که بطور بالینی مشاهده می‌شود بوسیله فاکتورهای متعددی از قبیل غلظت فلوروسئین، ضخامت لایه فلوروسئین، طول موج منبع نوری تحریک کننده، اسیدیته اشک و سایر عوامل تحت تأثیر قرار می‌گیرد. علیرغم استفاده گسترده فلوروسئین به منظور بررسی سطح چشم، شناخت و تفسیر بالینی فلوروسانس سطح قرنیه و عوامل اصلی مکانیسم ایجاد کننده این پدیده، بطور کامل در نظر گرفته نمی‌شوند. علاوه بر این، فهم بهتر رنگ‌آمیزی فلوروسئینی قرنیه و تظاهرات بالینی آن، نیازمند شناخت خواص فیزیکی-شیمیایی پایه و ملکولی رنگ فلوروسئین و میکرو آناتومی و فیزیولوژی قرنیه میباشد. در این مقاله مروری، مقالات منتشر شده در PubMed بین سالهای ۱۹۷۰ تا ۲۰۱۵ مورد ارزیابی و نقد قرار گرفته، شواهد علمی معتبر با توجه به معیارهای ورود و خروج، جمع‌آوری، بررسی و نتیجه‌گیری شدند. هدف از این مطالعه، مروری بر تداخلات اساسی بین سلولهای سطح قرنیه و ملکولهای فلوروسئین در رنگ‌آمیزی سطحی قرنیه‌ای می‌باشد.

کلمات کلیدی: قرنیه، فلوروسئین، رنگ‌آمیزی قرنیه

نویسنده مسئول: مسعود خرمی نژاد، op_khorrami@yahoo.com

آدرس: تهران، میدان قزوین، بیمارستان چشم پزشکی فارابی، گروه اپتومتری

۱- دانشجوی دکترای تخصصی اپتومتری، گروه آموزشی اپتومتری، دانشکده علوم پیراپزشکی، دانشگاه علوم پزشکی مشهد، مشهد، ایران

۲- مرکز تحقیقات عیوب انکساری چشم، دانشکده علوم پیراپزشکی، دانشگاه علوم پزشکی مشهد، مشهد، ایران

۳- کارشناس ارشد اپتومتری، مرکز تحقیقات چشم، بیمارستان چشم پزشکی فارابی، دانشگاه علوم پزشکی تهران، تهران، ایران

مقدمه

بررسی شرایط فیزیولوژی و پاتولوژی قرنیه یکی از مهمترین اهداف معاینه‌کنندگان چشم می‌باشد. هر چند که تجهیزات پزشکی متعددی در این زمینه وجود دارند که می‌توانند معاینه‌کننده را یاری نمایند اما یکی از ساده‌ترین و رایج-ترین روشهای بررسی فیزیولوژیک قرنیه، استفاده از رنگ‌ها مانند فلوروسئین سدیم برای رنگ‌آمیزی قرنیه و مشاهده رنگ‌پذیری قرنیه است (۱). استفاده از رنگ‌آمیزی فلوروسئین و بررسی رنگ‌پذیری قرنیه بوسیله اسلیت لمپ بسیار راحت و مرسوم است، اما تفسیر نتایج این تست می‌تواند پیچیده باشد. بطور کیفی معاینه‌کنندگان در مشاهده تصویر رنگ‌پذیری قرنیه با فلوروسئین، "پررنگ‌تر را معادل بدتر" در نظر می‌گیرند هر چند که استفاده از تکنیکهای درجه‌بندی کمی برای تفسیر و مقایسه این رنگ-آمیزی نیز وجود دارند (۲). در این مقاله هدف نویسندگان، رنگ‌آمیزی و رنگ‌پذیری قرنیه در اثر آسیب‌ها یا زخم‌ها و تروماهای قابل توجه نمی‌باشد، بلکه بیشتر تلاش این نویسندگان، بررسی کیفیت فیزیولوژیک و آناتومیک لایه اپی‌تلیوم قرنیه و خصوصا رنگ‌آمیزی فلوروسئینی نقطه‌ای سطحی قرنیه‌ای می‌باشد. با توجه به مقالات جدید، تفسیر این رنگ‌پذیری مشکلتر شده (۳) و با توجه به اینکه تفسیر یافته‌های فوق بر تصمیم‌گیریهای معاینه‌کنندگان برای برنامه‌ریزی درمانی، تاثیر دارد، لازم است این بحث را دقیق-تر و جدی‌تر در نظر بگیریم.

روش پژوهش و توصیف شواهد

جستجو در پایگاههای اینترنتی با واژه‌های کلیدی زیر به زبان انگلیسی، انجام شد:

Corneal Staining, Fluorescein, Fluorescein Staining, Contact Lens Solution, Superficial Corneal Staining, Ocular Surface Staining, Sodium Fluorescein, Solution Induced Corneal Staining, Stain and Cornea, Stain and Dry Eye, Stain and Contact Lens

این واژه‌های کلیدی به صورت مستقل و به ترتیب، در پایگاه اینترنتی PubMed و نیز موتور جستجوی Google وارد و جستجو شدند که فرآیند این جستجو در فلوچارت زیر بیان شده است:

در این مطالعه مروری، معیارهای ورود و خروج برای انتخاب و یا عدم انتخاب مقالات، مد نظر قرار گرفتند بطوری‌که:

۱.مقاله حتماً در PubMed وجود داشته باشد و در صورت عدم وجود مقاله در این پایگاه، مقاله مذکور از مطالعه خارج خواهد شد.

۲.مقالات مذکور در بازه زمانی از تاریخ ابتدای ژانویه ۱۹۷۰ تا ابتدای ژانویه ۲۰۱۵ منتشر شده باشند.

۳.مقاله بایستی متمرکز بر محور بحث و مرتبط با عنوان و هدف مقاله مروری ما باشد.

۴. رنگ‌پذیری قرنیه در اثر بیماری‌ها، زخم‌ها و تروماهای قابل توجه، از مطالعه خارج شدند.

۵. با توجه به اهمیت فلوروسئین در رنگ‌آمیزی قرنیه‌ای، رنگ‌های دیگر مانند رزبنگال و لیزامین سبز در این مقاله بررسی نشدند.

۶. رنگ‌آمیزی و رنگ‌پذیری ملتحمه پلکی و چشمی خارج از محور بحث این مقاله می‌باشد و هدف این مطالعه، رنگ-آمیزی و رنگ‌پذیری قرنیه است. به عبارت دقیق‌تر تمرکز این مقاله بر روی رنگ‌پذیری فلوروسئینی سطحی اپی‌تلیوم قرنیه‌ای می‌باشد.

۷.مقالات مربوط به نحوه مستند کردن، ثبت رنگ‌پذیری قرنیه و درجه‌بندی‌های مختلف این رنگ‌پذیری، از این مطالعه خارج شدند.

۸.مقالات مربوط به سخنرانی در کنگره‌های علمی، پوستر-های علمی، مستندات علمی مربوط به بازار تولید و فروش فرآورده‌های فلوروسئینی، مقالات داوری نشده در مجلات و مقالات مروری در سایتهای الکترونیکی آموزشی از مطالعه خارج شدند.

۹.مقالات مشابه و یا تکراری، دسته‌بندی شده و بر اساس آخرین سال انتشار و فاکتور تأثیر مجله چاپ کننده، مقاله مد نظر انتخاب و مابقی از مطالعه خارج شدند.

بدین ترتیب مقالات مختلفی بدست آمدند که با توجه به معیارهای ورود و خروج، ۱۵۶ مقاله انتخاب و مابقی از مطالعه کنار گذاشته شدند. این مقالات انتخابی از نظر

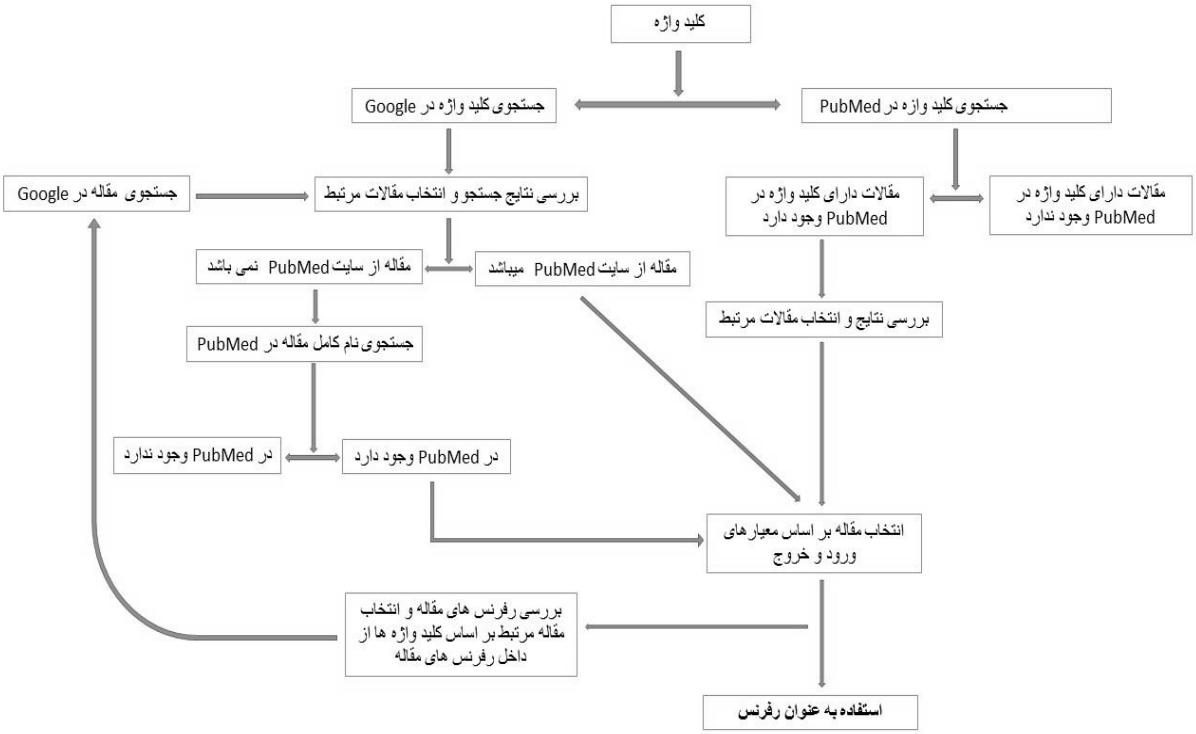

موضوع، روش انجام مطالعه و نتیجه‌گیری منتشر شده، مورد بحث، بررسی، نقد و نتیجه‌گیری قرار گرفتند.

تاریخچه استفاده از رنگ‌آمیزی فلوروسئینی به عنوان ابزار تشخیصی

فلوروسئین در سال ۱۸۷۱ سنتز شد و اولین بار در سال ۱۸۸۲ در رنگ‌آمیزی قرنیه به کار گرفته شد. استفاده کلینیکی رایج از آن در سال ۱۸۸۸ برای تشخیص بیماری-های قرنیه‌ای مرسوم گردید (۵ ،۴). علیرغم استفاده رایج از فلوروسئین سدیم مایع یا کاغذ استریل، تا اواخر سالهای ۱۹۶۰ در مقالات علمی به این موضوع که از فلوروسئین مایع برای مطالعه و آزمایش استفاده شده است یا از فلوروسئین کاغذ استریل توجه کافی نشده بود و از ابتدای سالهای ۱۹۷۰ تا سالهای ۱۹۸۰ با توجه به رشد دانش و بازار لنزهای تماسی، بحث رنگ‌آمیزی فلوروسئینی سطح قرنیه‌ای جدی‌تر مطرح شد و همین مسئله باعث رشد چشمگیر مقالات داوری شده مرتبط، در جهان علم گردید (۶).

استفاده از فلوروسئین در معاینات یکپارچگی و سلامت قرنیه (اینتگریتی قرنیه)، اولین بار در سال ۱۸۸۲ انجام گرفت اما با این حال صرفاً در ۳۵ سال گذشته، فلوروسئین بطور رایج و مرسوم برای معاینات قرنیه به کار گرفته شده است (۳). رنگ‌پذیری قرنیه احتمالاً آشناترین عارضه بالقوه لنز تماسی است که هم اهمیت بالینی آن کاملا مشخص شده است و هم مشاهده آن کاملا راحت و ساده می باشد. ضمناً رنگ‌آمیزی اپی‌تلیوم یک واژه تنها نمی‌باشد بلکه یک واژه عمومی است که به تظاهرات اختلال بافتی و سایر تغییرات پاتوفیزیولوژی در سطح قدامی چشم گفته می‌شود که بوسیله یک رنگ یا رنگ‌های متعدد مانند فلوروسئین، رزبنگال یا لیزامین سبز آشکار می‌گردد. گاهی اوقات از این رنگها به عنوان Vital Stain نام برده می‌شود که به معنی رنگ‌آمیزی بافتهای زنده و دارای حیات است لیکن این واژه صحیح نمی‌باشد زیرا که چنین رنگ‌هایی می‌توانند توسط سلولهای مرده و حتی مواد غیرارگانیک نیز جذب شوند (۴).

ظاهر رنگ آمیزی قرنیه با فلوروسئین بوسیله میکرو-سکوپ اسلیت لمپ

رنگ‌آمیزی قرنیه بعد از چکاندن قطره فلوروسئین یا استفاده از نوار کاغذی فلوروسئین در چشم به صورت یک فلوروسانس سبز روشن قابل مشاهده است (۱۶) که ممکن

است به صورتهای مختلفی از لحاظ شکل، مکان، عمق و تعداد خود را ظاهر نماید. همچنین بحثهای مرتبط با رنگ-آمیزی فلوروسئین سطح قرنیه همراه با استفاده از لنزهای تماسی (۱۰ -۷)، رنگ‌پذیری در اثر فیت ضعیف لنز تماسی (۱۱)، ضایعه قوسی شکل اپی‌تلیوم فوقانی که احتمالا در اثر ترومای ناشی از فیت لنز تماسی می‌باشد (۱۲) و رنگ-پذیری کلاسیک ساعت ۳ و ۹ قرنیه که در فیت لنزهای سخت نفوذپذیر به اکسیژن دیده می‌شود (۱۳)، مطرح شدند. بطور کلی واژه‌های متعددی برای شرح تظاهرات بالینی متفاوت رنگ‌پذیری قرنیه بکار می‌روند (۱۶) که محور این بحث نمی باشند.

در اوایل دهه ۱۹۹۰ مقالات متعدد داوری شده در زمینه رنگ‌پذیری فلوروسئین نقطه‌ای سطح قرنیه منتشر شدند که بسیاری از آنها فاکتورهای ایجادکننده رنگ‌پذیری را بررسی می‌کردند (۱۵، ۱۴) ولی در ۲۰ سال اخیر نکات مبهم قابل توجهی در مقالات داوری شده ایجاد شده است (مانند متغیر بودن رنگ‌پذیری، نحوه انجام رنگ‌آمیزی و تفسیر این تغییر پذیری رنگ‌آمیزی) که در ادامه این مقاله به آنها اشاره خواهیم کرد. در ادامه بحث به جای رنگ‌پذیری فلوروسئین نقطه‌ای سطح قرنیه که معادل Corneal Superficial Punctate Fluorescein Staining می‌باشد از واژه اختصاری CSPFS استفاده خواهد شد.

داده‌های ناقص از بررسی های ناقص

یکی از مهمترین دلایلی که باعث شده است داده‌های ناقص از فلوروسئین ارائه گردد این است که ملکول فلوروسئین و خواص متعدد آن تا سالهای اخیر ناشناخته باقی مانده بود و بسیاری از محققان تفاسیر خود را بی‌توجه و بدون اطلاع از خواص واقعی ملکولی فلوروسئین بیان می‌کردند. با پیشرفت علم مشخص شد، تفسیر نتایج آزمایشهای مربوطه بدون در نظر گرفتن خواص ملکولی فلوروسئین همراه با خطا خواهد بود. از سالها قبل مشخص شده بود که فلوروسئین یک ملکول ارگانیک آروماتیک می‌باشد که نور را در طول موج جذب حداکثر حدود ۴۹۰ نانومتر جذب می‌نماید و در نتیجه باعث انتشار نور یا فلوروسانس در طول موج جذب حداکثر حدود ۵۳۰ نانومتر می‌شود. البته این طول موج منتشر شده می‌تواند بوسیله فیلتر کبالت اسلیت لمپ مشاهده شود و برای بهبود دید می‌توان از فیلتر زرد اضافی نیز استفاده کرد (۱۶). از طرف دیگر یکی از کوتاهی‌های محققان این بود که روش دقیق اندازه‌گیری را مشخص نمی‌کردند و به عنوان نمونه در بررسی شیوع رنگ‌پذیری قرنیه در جمعیت نرمال، یک مطالعه مقدار ده میکرولیتر از محلول فلوروسئین ۰/۱۲۵ درصد را استفاده می‌کرد و مطالعه دیگر۵۰-۴۰ میکرولیتر از محلول فلوروسئین ۲٪ استفاده می‌کرد و در نهایت هم اخیرا در مطالعه دیگری از ده میکرولیتر از محلول فلوروسئین ۱٪ استفاده شده است (۱۶). همچنین یکسری از محققان از فلوروسئین مایع استفاده کردند (۱۸ ،۱۷) و عده‌ای دیگر از نوارهای استریل فلوروسئینی استفاده کردند (۱۹) و یکسری از مطالعات با ترکیب فلوروسئین و رزبنگال به صورت مایع انجام شده‌اند (۲۰) که با موضوع این مقاله مرتبط نمی‌باشند. این در حالیست که بر اساس شیمی ملکولی فلوروسئین، این ماده در شرایط‌های مختلف محیطی و آزمایشگاهی قدرت سیگنالهای تشعشع مختلفی را از خود بروز می‌دهد (۲۲ ،۲۱) از طرف دیگر، زمان ثبت مشاهده محققان بعد از استفاده از فلوروسئین برای رنگ‌آمیزی قرنیه نیز دقیق ثبت نشده است و هر چند که بسیاری از محققان زمان بررسی رنگ‌پذیری قرنیه را ۱ تا ۳ دقیقه بعد از رنگ آمیزی انجام داده‌اند (۲۵-۲۲) اما زمان دقیق ثبت نشده است و با توجه به اینکه بعضی از رنگ‌پذیری‌های سطحی نقطه‌ای قرنیه، موقتی و دینامیک می‌باشند، مشخص است که زمان، تاثیر زیادی بر مشاهدات محقق خواهد داشت. همچنین فیلتر استفاده شده برای مشاهده رنگ‌آمیزی فلوروسئین فیلتر آبی یا کبالت می‌باشد ولیکن بعضی از محققان از فیلتر زرد نیز برای مشاهده بهتر استفاده کرده‌اند که همین مطلب باعث ایجاد تفاوت در مقایسه نتایج شده است و حتی بعضی از محققان نوع فیلتر را ذکر نکرده‌اند (۲۷ ،۲۶). مهمتر از همه این است که ما استاندارد خاصی برای تمام موارد متفاوت فوق (چه بررسی و چه تفسیر) نداریم. همچنین بایستی نحوه تعیین و تفسیر میزان رنگ-پذیری را نیز مد نظر قرار داد. روشهای درجه‌بندی مختلفی وجود دارد که بعد از تصویربرداری نیز می‌توان از روشهای مختلف تعیین درجه‌بندی و تفسیر نیز استفاده نمود (۲۸)

لیکن بسیاری از معاینه‌کنندگان به سمت سیستم پنج منطقه‌ای تمایل پیدا کردند و قرنیه را به پنج منطقه مرکزی، بالا، کنار به سمت گیجگاه، داخل به سمت بینی و پائین تقسیم کردند و برای هر منطقه بر اساس مشاهدات کیفی معاینه کننده از صفر تا سه، درجه‌بندی را در نظر گرفتند و نهایتاً تا ۱۵ امتیاز در نظر گرفته شد (۱۲). معاینه‌کنندگان دیگری نیز مناطق و درجه‌بندی‌های متفاوتی را در نظر گرفتند و بطور کلی روشهای متعددی برای معاینه، بررسی و تفسیر وجود دارد (۳۰، ۲۹)، اما بیشتر منابع دو روش فوق را که شرح داده شدند، بکار برده‌اند و نهایتا تمامی روشها بطور سابجکتیو و کاملا وابسته به مهارت معاینه کننده است. البته روشهای کمیتی آبجکتیو نیز طراحی شده‌اند ولی هنوز کارآیی و کاربرد لازم را ندارند (۳۱، ۳۰).

رنگ‌آمیزی فلوروسئینی بدون سمپتوم

بر اساس تحقیقات انجام شده، درجاتی از رنگ‌پذیری فلوروسئینی نقطه‌ای سطحی قرنیه‌ای در عده زیادی از افراد نرمال که حتی لنز تماسی نیز استفاده نمی‌کنند، مشاهده شده است. در یک مطالعه (۲۲) ۱۷٪ از ۴۱۱ قرنیه طبیعی که لنز تماسی استفاده نمی‌کردند CSPFS را نشان دادند که این حالت در افراد زیر ۴۰ سال کمتر و در افراد بالای ۴۰ سال بیشتر مشاهده شد. در بررسی دیگری (۲۳) از ۳۰۰ قرنیه نرمال، ۱۱ قرنیه رنگ‌پذیری قابل توجه و ۶۳ قرنیه رنگ‌پذیری غیر قابل توجهی را نشان دادند و در کل ۵۸٪ از جمعیت مورد مطالعه درجاتی از رنگ‌پذیری قرنیه را نشان دادند. شیوع CSPFS در کسانی که استفاده‌کننده لنز تماسی بدون سمپتوم می‌باشند، بعد از قطع استفاده از لنز تماسی ۲ هفته قبل از آزمایش، بررسی شد و در این مطالعه ۱۹٪ از قرنیه‌های نرمال استفاده‌کنندگان از لنزهای تماسی بدون سمپتوم، رنگ‌پذیری را از خود نشان دادند (۶) و با تکرار چکاندن قطره به تعداد ۵ بار شیوع رنگ‌پذیری از ۱۹٪ به ۴۲٪ افزایش یافت.

نتایج آزمایشات جدید انجام شده (۳۲) بر روی قرنیه‌های نرمال که از لنز تماسی استفاده نمی‌کردند نیز موید مطالعات قبلی است، بطوری که در ۱۶ قرنیه نرمال بدون استفاده از لنز تماسی وقتی ۱۰ روز قرنیه با فلوروسئین رنگ‌آمیزی شد و این ۱۶ قرنیه در طی ۱۰ روز، ۶۲۰ بار بررسی شدند، ۴۸۵ بار (۷۸٪) رنگ‌پذیری قرنیه را نشان دادند که ۵۰٪ از این قرنیه‌های رنگ‌آمیزی شده در قسمت پائین قرنیه رنگ گرفته بودند و شیوع رنگ‌پذیری مرکز قرنیه ۵ تا ۶٪ مشاهده شد. تحقیقات دیگر (۳۳،۳۴) نیز نتایج تقریبا مشابهی با نتایج فوق را نشان دادند اما بعضی از تحقیقات در قرنیه‌های نرمال هیچ‌گونه رنگ‌پذیری را گزارش نکردند (۳۵) که البته علت این جریان تفاوتهای متدلوژی تحقیق می‌باشد. بطور کلی بر اساس اکثر تحقیقات، رنگ‌آمیزی قرنیه حتی در جمعیت عادی نرمال دارای شیوع می‌باشد. آنچه مشخص است قرنیه‌های جمعیت نرمال، CSPFS را می‌توانند نشان دهند اما مشخص شده است که بین افراد مختلف، میزان این رنگ‌پذیری قرنیه‌ای متفاوت است و متدلوژی تحقیق نیز تأثیر فراوانی بر نتایج دارد و هیچ‌گونه الگوی قابل پیش‌بینی برای قرنیه افراد در CSPFS نمی‌توان پیش‌بینی کرد. آنچه مشخص است شیوع CSPFS بیشتر در قسمت پائینی قرنیه و کمتر در مرکز قرنیه مشاهده می‌شود (۳۶). بطور خلاصه براساس داده‌های موجود می‌توان موارد زیر را در نظر گرفت (۱۶):

۱. CSPFS، یک مشاهده شایع در جمعیت نرمال بدون سمپتوم که لنز تماسی استفاده نمی‌کنند، می‌باشد.

۲. CSPFS، از نظر شیوع بسیار متغیر می‌باشد که احتمالا این تغییرپذیری به متدلوژی تحقیق وابسته است.

۳. CSPFS، دارای تغییرپذیری درون فردی (intraindividual) و تغییرپذیری بین فردی (inter-individual) می‌باشد.

مکانیسمهای رنگ‌پذیری فلوروسئینی نقطه‌ای سطحی قرنیه‌ای (CSPFS)

واضح است که رنگ‌آمیزی فلوروسئینی ابزار مفیدی برای تشخیص آنومالی‌های جدی قرنیه‌ای می‌باشد، اما تحقیقات و مشاهدات فراوان نشان می‌دهند که CSPFS روشی است که دارای تغییرپذیری و نیز عدم تکرارپذیری بین مشاهده کننده‌ها می‌باشد و از طرفی حساسیت و متغیر بودن نتایج این اندازه‌گیری‌ها نشان می‌دهند که بایستی به تفاوتهای مکانیسمهای ایجاد این رنگ‌پذیری توجه فراوان و دقیق کرد.

از طرف دیگر CSPFS هم در آموزشهای حرفه‌ای بالینی و هم در مقالات داوری شده، نقش به سزایی دارند و خصوصا در بحث‌های سم‌شناسی، CSPFS بسیار مهم می‌باشد (۳۸ ،۳۷). علاوه بر این بعضی از معاینه‌کنندگان ارتباط بین رنگ‌پذیری قرنیه‌ای و اینفیلتراسیون قرنیه‌ای را بیان کرده‌اند (۳۹ ،۳۸) اما شواهد تجربی و اپیدمیولوژی (۴۰ ،۳) نشان‌دهنده عدم وجود ارتباط بین عفونت قرنیه‌ای و CSPFS می‌باشند. به همین دلیل بررسی فرآیندهای فیزیولوژیکی بالقوه مسئول این حالتها و تظاهرات، اهمیت زیادی دارند. یکی از فرضیه‌های پیشنهاد شده در این زمینه این است که اینتگریتی اتصالات محکم سطح قرنیه به مخاطره می‌افتد و در نتیجه شکاف‌های بین سلولهای اپی‌تلیوم، به رنگ فلوروسئین اجازه نفوذ به داخل اپی‌تلیوم یا استروما می‌دهند. البته این مکانیسم کاملا مشخص نیست (۲۲) و هر چند که این فرضیه را مقالات متعدد دیگری به عنوان رفرنس خود بکار برده‌اند لیکن برای این فرضیه شواهد تجربی مشخص وجود ندارد.

از طرف دیگر آزمایشات دیگری (۴۱) در محیط in vitro این فرضیه را مطرح کرد که این رنگ‌پذیری به علت تخریب اتصالات سلول به سلول می‌باشد ولیکن باز هم برای این فرضیه شواهد تجربی ارائه نگردید و البته همین تحقیق نیز رفرنس مقالات دیگر شده است. در آزمایش دیگری (۳۰) ارتباط قوی بین افزایش نفوذپذیری اپی‌تلیوم و رنگ‌پذیری قرنیه‌ای قابل توجه، ارائه گردید اما در این آزمایش رنگ‌پذیری فلوروسئینی نقطه‌ای سطحی قرنیه‌ای با مقادیر کم در نظر گرفته نشد و ارتباط آن با نفوذپذیری اپی‌تلیوم بیان نگردید. فرضیه دیگری نیز وجود نامنظمی‌های موجود در سطح قرنیه را مسئول جمع‌شدن فلوروسئین در مناطق مشخصی در نظر گرفته است که این حالت باعث ایجاد رنگ پذیری نقطه‌ای موقتی و گذرا در سطح قرنیه می‌گردد (۴۲) که یکی از دلایل بیان این فرضیه مشاهدات مربوط به رنگ‌پذیری ایجاد شده بوسیله لنزهای سخت تماسی نفوذپذیر به اکسیژن می‌باشد (۸). البته این فرضیه با توجه به اینکه رنگ پذیری قرنیه افراد نرمال و بدون لنز تماسی را در نظر نگرفته است جای بحث دارد. همچنین براساس بررسی شاخص‌های نامنظمی سطح قرنیه، فرضیه مربوط به نامنظمی سطح قرنیه رد شده است و بطور خلاصه براساس تحقیقات نشان داده شده است که جمع شدن فلوروسئین در نامنظمی‌های قرنیه‌ای مسئول رنگ‌پذیری فلوروسئینی نقطه‌ای سطحی قرنیه‌ای نمی‌باشد (۴۴ ، ۴۳).

پژوهش‌های منتشر شده نشان می‌دهند که مکانیسمهای رایج بیان شده برای پدیده CSPFS، دارای مستندات تجربی محکم برای تأیید نمی‌باشند. رنگ‌پذیری نقطه‌ای سطحی به احتمال قوی، ارتباطی با تخریب اتصالات محکم اپی‌تلیوم یا آسیب اپی‌تلیومی یا سمیت یا نامنظمی سطح قرنیه ندارد و در حال حاضر یک توضیح فیزیولوژیکی قابل استناد برای آن وجود ندارد. با توجه به عدم مشخص بودن علل این پدیده می‌توان به عوامل بهبود دهنده این رنگ‌پذیری توجه داشت که یکی از فاکتورهایی که می‌تواند باعث کاهش CSPFS شود بهبود حالت هیدراسیون سطح چشم می‌باشد. به عنوان مثال اتمسفر دارای رطوبت بالا باعث بهبود نتایج رنگ‌پذیری قرنیه و کاهش آن می‌شود (۴۵ ، ۱۰ ، ۷). بر اساس آزمایشات فوق مشخص شده است که افزایش مقدار رطوبت و مایعی که به سطح قرنیه می‌رسد می‌تواند بطور موثری CSPFS را کاهش دهد. در همین راستا استفاده از ترکیبات و عواملی مانند مکمل‌های اشکی در بیماران دارای چشم خشک که باعث مرطوبتر شدن سطح چشم شوند، می‌توانند مفید واقع گردند (۴۶ ،۳۵) و همچنین در افرادی که از لنز تماسی استفاده می‌کنند، استفاده از قطره‌های مرطوب‌کننده و روان‌کننده می‌تواند CSPFS همراه با استفاده از محلولهای چند منظوره لنز تماسی را کاهش دهد (۴۷). علاوه بر اینها، استفاده از درمانهای ضد التهابی در افرادی مانند بیماران چشم خشک وابسته به سندرم شوگرن می‌تواند در کاهش رنگ‌پذیری قرنیه‌ای کمک کند (۴۹ ، ۴۸). هرچند که حتی در قرنیه‌های بدون شرایط التهاب نیز ما این رنگ‌پذیری را مشاهده می‌کنیم ولی با این حال این یافته‌ها می‌توانند نشان‌دهنده ارتباط بین بیماری‌های التهابی قرنیه و رنگ‌پذیری نقطه‌ای قرنیه باشند (۵۰). البته بایستی این نکته را در نظر گرفت که در مشاهدات و تحقیقات مربوط به ارتباط قطره‌های دارویی ضد التهاب با کاهش رنگ‌پذیری قرنیه، این قطره‌ها علاوه بر خاصیت ضد التهابی خود، حاوی مواد مرطوب‌کننده

و روان‌کننده قرنیه نیز می‌باشند که همین مواد موجود در قطره می‌توانند با مرطوبتر کردن محیط سطحی چشم باعث CSPFS شوند که البته هنوز این بحث جای تحقیق فراوان دارد. همچنین در تمام بررسی‌های مربوط به رنگ‌پذیری قرنیه‌ای بایستی هر دو چشم را با هم در نظر بگیریم و معمولا CSPFS در هر دو چشم مشاهده می‌شود (۵۱، ۱۹، ۷). همچنین افراد سیگاری مقادیر بیشتری از CSPFS را نسبت به افراد غیر سیگاری از خود نشان می‌دهند (۳۴). از طرف دیگر موارد مختلفی مانند هایپوکسی و یا بیماری‌های سیستمیک مرتبط با بیماری سطحی چشم بیمار می‌توانند در بروز CSPFS، نقش داشته باشند (۵۲). البته در بعضی از بیماری‌های غیر مرتبط با چشم نیز افزایش CSPFS مشاهده می‌شود که به عنوان مثال می‌توان به بیماری‌های تخمدان زنان اشاره کرد (۵۳). علاوه بر این‌ها استفاده از داروهای خوراکی نیز می‌توانند بر CSPFS تأثیر قابل توجه داشته باشند، بطوری که استفاده از داروهای خوراکی ضد حساسیت و یا ضد حاملگی در استفاده‌کنندگان از لنزهای تماسی باعث افزایش CSPFS می‌شوند (۵۴). تمامی موارد فوق نشان‌دهنده غیرموضعی بودن پدیده CSPFS می‌باشند.

مکانیسمهای بالقوه

آنچه مسلم است این است که لایه اشکی نقش بسزائی در بروز و بهبود CSPFS دارد. واضح است که فاکتورهای متعدد شرح داده شده در مطالب بالا پتانسیل تأثیر بر هموستازی لایه اشکی را دارند (۵۶، ۵۵). علاوه بر این ارتباطی واضح بین خشکی چشم، CSPFS و اینتگریتی لایه اشکی وجود دارد (۵۸، ۵۷) و البته مطالعات بیشتر برای اثبات بسیاری از فرضیه‌ها لازم می‌باشد (۴۸). بایستی در نظر گرفت که مدلهای آزمایشگاهی و نیز مدلهای in vitro و همچنین مدلهای حیوانی و حیوانات آزمایشگاهی می‌توانند در تحقیقات کمک‌کننده ما باشند و همچنین با توجه به شیوع فراوان CSPFS در افرادی که از لنزهای تماسی استفاده می‌کنند بایستی در بیشتر آزمایشات حتی در مدل‌ها و محیط‌های in vitro و حیوانات آزمایشگاهی، از لنز تماسی برای اهداف مطالعاتی مرتبط با بحث استفاده کرد (۱۶).

Nichols و همکارانش در گروهی از بیماران استفاده کننده از لنز تماسی که رنگ‌پذیری قرنیه‌ای داشته‌اند لایه اشکی، لنز تماسی، محلول نگهداری و فاکتورهای مرتبط با بیمار را معاینه و ارزیابی کردند و در نتایج خود گزارش کردند که ۵۴٪ از استفاده کنندگان لنز تماسی، رنگ‌پذیری قرنیه‌ای داشتند در حالی که ۴۶٪ از آنها هیچ‌گونه رنگ-پذیری قرنیه‌ای نداشتند که بیشتر این رنگ‌پذیری نیز در ناحیه پایینی قرنیه واقع شده بود. همچنین فاکتورهای مربوط به لنز تماسی نیز در این مطالعه بررسی شدند همچنین افزایش زمان روزانه استفاده از لنز تماسی با افزایش میزان رنگ‌پذیری همراه بود و نیز رسوبات بیشتر بر روی سطح لنز تماسی باعث افزایش مشاهده رنگ‌پذیری قرنیه می‌شد. بعضی از این یافته‌ها مؤید یافته‌های قبلی درباره تاثیر فاکتورهای لنز تماسی بر رنگ‌پذیری قرنیه‌ای بودند اما با این حال بعضی یافته‌ها با یافته‌های قبلی مطابقت نداشتند که این تفاوت بیشتر به روش انجام مطالعات مربوط می‌شد. به عنوان مثال در مطالعات قبلی درصد حجم آب بالای لنز تماسی با ضخامت کم، رنگ‌آمیزی قرنیه‌ای بالایی را از خود بروز می‌داد (۵۶، ۱۰، ۹) و علت این حالت نیز به تبخیر حجم آب لنز از سطح لنز تماسی هایدروژل نازک ربط داده می‌شد که در نتیجه آن، اشک پشت لنز توسط لنز جذب گشته و از سطح لنز تبخیر و در نتیجه، رنگ‌پذیری قرنیه بیشتر می‌شد (۵۶، ۶۰، ۶۱). با توجه به این توضیحات می‌توان این نتیجه‌گیری را کرد که آنچه باعث افزایش رنگ‌پذیری قرنیه می‌شود افزایش حجم آب لنز تماسی نبوده است بلکه کاهش ضخامت لنز تماسی لنزهای دارای حجم آب بالا بوده است. همچنین لنزهای سیلیکون هایدروژل دارای حجم آب بالا نسبت به لنزهای سنتی دارای حجم آب بالا، رنگ‌پذیری قرنیه‌ای کمتری را نشان می‌دهند که این حالت ممکن است مربوط به افزایش اکسیژن رسانی در لنزهای تماسی همراه با حفظ عملکرد سد قرنیه‌ای و نیز حفظ بقای سلولهای اپی‌تلیال باشد (۶۳، ۶۲).

از طرف دیگر می‌دانیم که افزایش رسوبات بر روی سطح لنز تماسی می‌تواند باعث افزایش رنگ‌پذیری قرنیه شود

(۶۴) که البته عوامل مکانیکی و نیز گسست اجزای لایه اشکی که به طور نرمال از سطح چشم مراقبت می‌کنند، می‌توانند در این امر نقش داشته باشند (۶۹). همچنین در مطالعات قبلی روشهای استفاده سنتی سالیانه از لنز تماسی با افزایش رنگ‌پذیری قرنیه همراه بوده است (۵۴) که در مطالعه حاضر می‌توان علت این رنگ‌آمیزی را با بحث رسوبات لنز تماسی مرتبط دانست بطوری که استفاده لنز تماسی به روش تعویض مکرر، با توجه به کاهش اثر رسوبات لنز، رنگ‌پذیری قرنیه‌ای را کاهش داده است. همچنین واضح است که هر چه مدت زمان استفاده از لنز تماسی در طی روز بیشتر باشد، CSPFS نیز بیشتر خواهد بود که مطابق این مطالعه، هر یک ساعت افزایش ساعت استفاده از لنز تماسی بر روی قرنیه با ۹ در صد افزایش در رنگ‌پذیری فلوروسئینی قرنیه‌ای همراه می‌باشد. در مطالعه Nichols و همکارانش (۵۴)، توضیح داده شد که هرچند مطالعات قبلی، شیوع رنگ‌پذیری قرنیه را در افراد استفاده‌کننده از لنز تماسی و افرادی که از لنز تماسی استفاده نمی‌کردند به مقدار قابل توجهی بیان کرده‌اند اما در قرنیه این افراد، مقدار این رنگ‌پذیری‌ها کم بوده است و نیز روشهای انجام این مطالعات با هم متفاوت بوده است و در مواردی روش درجه-بندی رنگ‌پذیری قرنیه بیان نشده است.

همچنین نتایج این مطالعه نشان داد که استفاده‌کنندگان از لنز تماسی که از محلول‌های نگهداری شیمیایی چند منظوره استفاده می‌کنند نسبت به کسانی که از محلولهای نگهداری لنز تماسی پراکسید هیدروژن استفاده می‌نمایند، رنگ‌پذیری قرنیه‌ای بیشتری از خود نشان می‌دهند که این می‌تواند بعلت اثر سمی محلول های شیمیایی چند منظوره بر روی اپی‌تلیوم قرنیه باشد. همچنین افرادی که در انجام دستورات صحیح استفاده از محلول‌های لنز تماسی تابعیت خوبی داشتند و دستورات را بطور صحیح رعایت می‌کردند، رنگ‌پذیری قرنیه‌ای کمتری داشتند و در مقابل کسانی که تابع دستورات استفاده از محلول‌های لنز تماسی نبودند و محلول‌های نگهدارنده لنز تماسی را صحیح استفاده نمی‌کردند، رنگ‌پذیری قرنیه‌ای بیشتری از خود نشان دادند (۵۴). از این مطالعه می‌توان این نتیجه را گرفت که محلول-های لنزهای تماسی با اینکه اثر شیمیایی نا مطلوب بر روی قرنیه دارند لیکن اثر ضدعفونی کنندگی آنها می‌تواند مانع از اثر مخرب قوی میکروبها در از بین بردن عملکرد اپی‌تلیوم گشته و در نتیجه استفاده صحیح از محلول‌ها نسبت به استفاده نکردن و یا استفاده غلط از محلول‌های لنزهای تماسی می‌تواند میزان رنگ‌پذیری قرنیه را کاهش دهد. از طرف دیگر از نظر تاریخی محلول‌های لنزهای تماسی که شامل تیمروزال یا کلرهگزیدین می‌باشند، می‌توانند باعث سمیت و یا افزایش حساسیت سطح چشمی شوند و در نتیجه این حالت میکروویلی‌های اپی‌تلیوم و سلولهای گابلت ملتحمه که موسین ترشح می‌کنند تخریب می‌شوند (۱۱۸، ۶۶، ۶۵) که همین حالت باعث شده به مرور زمان، تلاش برای بهبود محلول‌های لنزهای تماسی افزایش یابد و در نتیجه محلول‌های ضدعفونی کننده با خاصیت زیست سازگاری بیشتر و بهتر تولید شوند. با این حال علیرغم تولید محلول‌های لنزهای تماسی جدیدتر، رنگ‌پذیری فلوروسئینی قرنیه‌ای مرتبط با این محلول‌ها باز هم گزارش می‌شوند که این حالت بیشتر مرتبط با ضدعفونی کننده‌های Biguanide می‌باشد که با مواد لنزهای تماسی سیلیکون هایدروژل ترکیب می‌شوند (۷۰، ۲۷،۶۷،۶۸) و البته همانطور که گفتیم متدلوژی بررسی این رنگ‌پذیری قرنیه‌ای مرتبط با محلول‌های لنزهای تماسی متفاوت از روش Nichols بوده و نیز گذرا و موقتی می‌باشد. همانطور که گفته شد لایه اشکی و رنگ‌پذیری فلوروسئینی قرنیه‌ای ارتباط قوی با همدیگر دارند. هر چه ارتفاع هلال اشکی بیشتر باشد، رنگ‌پذیری فلوروسئینی قرنیه‌ای نیز افزایش می‌یابد. این حالت کمی غیر منطقی به نظر می‌رسد و دلیل آن می‌تواند این‌گونه تفسیر شود که افزایش رنگ‌پذیری فلوروسئینی قرنیه‌ای ممکن است با فیدبک عصبی خود، باعث تحریک غدد اشکی و در نتیجه تحریک ترشح اکوئوس اشک گردد که همین حالت باعث افزایش کمیت هلال اشکی می‌شود. عجیب‌تر آنکه بعضی از عوامل دیگر مانند زمان نازک شدن لایه اشکی سطح قدامی لنز، پلک زدن نا کامل، اسمولاریته اشک، بلفاریت و چربی‌های لایه اشک و مشکلات غدد میبومین، رسوبات اشک و قرمزی لیمبوس و ملتحمه ارتباط چندانی با رنگ‌پذیری فلوروسئینی قرنیه‌ای در مطالعه Nichols نشان ندادند. همچنین در این مطالعه، خشکی

چشم نیز ارتباط چندانی با رنگ‌پذیری فلوروسئینی قرنیه‌ای نشان نداد (۷۱، ۵۷). یکسری از سایر فاکتورهای مرتبط با خود بیمار نیز در این مطالعه بررسی شدند که بطوری که افراد با درآمد سالیانه کمتر از سی هزار دلار، رنگ‌پذیری فلوروسئینی قرنیه‌ای بیشتری از خود نشان دادند که این می‌تواند به شرایط اجتماعی و اقتصادی پائین‌تر این افراد در جامعه نسبت داده شود. این امر نشان‌دهنده تأثیر عوامل غیر چشمی مانند بهداشت عمومی و شرایط اقتصادی بر رنگ-پذیری فلوروسئینی قرنیه‌ای می‌باشد. همچنین در این مطالعه، جنس و سن تأثیری بر رنگ‌پذیری فلوروسئینی قرنیه‌ای نداشتند (۷۲ ،۵۴). علاوه بر این داروهای مورد استفاده افراد نیز ارتباطی با رنگ‌پذیری فلوروسئینی قرنیه‌ای نداشتند که در این مطالعه هر چند بسیاری از این داروها باعث تغییر لایه اشکی و قرمزی لیمبوس و افزایش اسمولاریته اشک می‌شدند و نهایتا حالت خشکی چشم در این افراد بروز می‌کرد ولی همانطور که ادعا شده است، این فاکتورها ارتباطی با رنگ‌پذیری فلوروسئینی قرنیه‌ای ندارند (۵۹، ۶۰، ۷۳).

در بیماران دارای چشم خشک، CSPFS همراه با فلوروسئین بحث مجادله‌ای می‌باشد. یافته‌های قبلی نشان داده‌اند که فلوروسئین در محل دارای نقص تجمع می‌یابد و یا به مکانهای داخل سلولی می‌افتد و یا در داخل سلولهای مرده قرار می‌گیرد و به این طریق باعث CSPFS می‌شود. هرچند تعاریف چشم خشک و برآورد شدت آن، اغلب شامل کمیت و اختلالات مربوط به CSPFS می‌باشد (۷۵ ،۷۴) لیکن پدیده رنگ‌پذیری نقطه‌ای فلوروسئینی سطحی قرنیه‌ای در افراد نرمال (۲۳،۳۲)، استفاده کنندگان از لنز تماسی (۱۰،۱۴) و افراد دارای چشم خشک (۷۶،۵۸) مشاهده می‌شود. همچنین واژه‌های مشابهی برای این حالت ذکر می‌گردند مانند: خراشهای اپی‌تلیالی نقطه‌ای و یا نقص اپی‌تلیالی نقطه‌ای، که تمام این واژه‌ها به معنی از دست رفتن سلولهای اپی‌تلیال می‌باشند، اما مبانی آناتومیک این تعاریف در حد بحث‌های مجادله‌ای و ثابت نشده باقی مانده است (۷۷ ،۲۲ ،۱۶). می‌توان گفت که CSPFS ممکن است گذرا و موقتی باشد و در طی چند ساعت ظاهر و سپس ناپدید گردد (۷۹،۷۸) و نیز CSPFS می‌تواند با افزایش رطوبت اتمسفر، پلاگ پانکتومی، داروهای اشک مصنوعی و درمانهای ضد التهابی کاهش یابد (۴۹،۱۰،۷). ارتباط قوی بین CSPFS در دو چشم یک فرد وجود دارد که این حالت نشان‌دهنده اتیولوژی سیستمیک و یا محیطی به جای عوامل موضعی می‌باشند (۷،۷۹). سیگار کشیدن، تغییرات هورمونی و دارو درمانی عواملی هستند که با تغییرات CSPFS مرتبط می‌باشند. پارامترهای متعددی که به عنوان مبانی یک فرضیه اصلی در CSPFS بکار می‌روند عبارتند از:

۱.شکاف‌های بین سلولی که بوسیله از دست دادن اینتگریتی اتصالات محکم اپی‌تلیوم ایجاد می‌شوند و در نتیجه اجازه می‌دهند که فلوروسئین به عمق اپی‌تلیوم نفوذ کرده و در بین سلولها در دام بیافتد (۸۱،۷۹، ۲۲ ،۸ ،۴).

۲.فلوروسئین، سلولهای پوسته پوسته شده، سلولهای آسیب دیده و یا سلولهای مرده را رنگ‌آمیزی می‌نماید (۸۲، ۴۱، ۸، ۷).

۳.نامنظمی‌های سطح یا آسیب‌های قبلی همراه با فقدان سلولهای سطحی که باعث تجمع فلوروسئین در آن مکانها می‌شوند (۸۶-۸۳،۷۹،۴۲) به طوری که شستشو نیز نمی‌تواند به راحتی رنگ‌پذیری نقطه‌ای فلوروسئینی سطحی قرنیه‌ای را از آنجا کنار بزند (۴۳،۸۷).

مطالعات نشان داده است که هم سلولهای زنده و هم سلولهای مرده می‌توانند فلوروسئین را جذب نمایند اما تمام این سلولها توسط میکروسکوپ اسلیت لمپ قابل مشاهده نمی‌باشند (۴۱،۹۰،۹۱). مختار زاده و همکارانش (۹۲) مطالعه‌ای را به منظور بررسی مبانی سلولی CSPFS با استفاده از میکروسکوپی کانفوکال همراه با تکنیکهای impression cytology انجام دادند و به این نتیجه رسیدند که نقاط CSPFS در بیماران دارای چشم خشک ناشی از وجود فلوروسئین در داخل سیتوپلاسم سلولهای لایه‌های اپی‌تلیال سطحی می‌باشند. همچنین در این مطالعه نشان داده شد که CSPFS صرفا به دلیل رنگ‌پذیری سلولهای پوسته پوسته شده نمی‌باشد زیرا در این بررسی مشخص شد که لایه های عمقی‌تر نیز رنگ‌پذیری داشته و با شستشوی سلولهای پوسته پوسته و مرده، باز هم رنگ-پذیری در محل مورد نظر و لایه‌های باقی مانده مشاهده

می‌شود. همچنین نشان داده شد که نقاط CSPFS نمی‌توانند مربوط به رسوب فلوروسئین در فضاهای بین سلولی باشند بلکه سلولهای سطحی (superficial) و سلولهای بالی شکل (wing cells) مسئول رنگ‌پذیری نقطه‌ای می‌باشند. با توجه مطالعات، افزایش غلظت فلوروسئین به مقادیر بالاتر باعث ایجاد حالتی می‌شود که دیگر سلول فلوروسئین جذب نکند (۲۱،۱۶، ۴)، بنابراین شدت نسبی CSPFS نمی‌تواند بیانگر افزایش غلظت باشد. همچنین سلولهای اپی‌تلیومی غیر نرمال مانند سلولهایی که وارد روند آپاپتوز همراه با از دست دادن اینتگریتی دیواره سلولی خود می‌شوند، می‌توانند به طور متفاوتی نسبت به سایر سلولهای اطراف خود با فلوروسئین واکنش نشان دهند. علاوه براین فاکتورهای خارجی مانند نقص موسین می‌تواند باعث از دست رفتن سد محافظتی اپی‌تلیوم شود (۸۹، ۸۸). از طرف دیگر CSPFS یک علامت مهم از بیماری چشم خشک و تحریک سطح چشمی می‌باشد و حتی این نقاط فلوروسئینی، به عنوان وقایع سمی (۳۷،۳۸)، اینفیلتراسیونی و حتی عفونی (۳۹ ،۳۸) در نظر گرفته می‌شوند. به مخاطره افتادن اینتگریتی اتصالات محکم سلولی اپی‌تلیوم، افزایش نفوذ پذیری اپی تلیوم و مرگ سلولی می‌توانند به عنوان عوامل ایجاد کننده CSPFS در نظر گرفته شوند. با توجه به اینکه CSPFS و یا همان خراشهای اپی‌تلیالی نقطه‌ای، باعث افزایش نفوذ فلوروسئین در سلولهای اپی‌تلیال سطحی قرنیه می‌شوند، واژه ساده "سلولهای اپی‌تلیومی فلوروسنت" مناسبتر به نظر می‌رسد تا در نتیجه، فلوروسنت شدن این سلولها، بیشتر مورد تمرکز قرار گیرد (۹۲).

علاوه بر مباحث فوق، رنگ‌پذیری فلوروسئین سدیم قرنیه می‌تواند فرم‌های مختلف دیگری نیز داشته باشد. یک حالت مرسوم از تظاهرات رنگ‌پذیری فلوروسئینی قرنیه که در معاینات روزمره مشاهده می‌نماییم، رنگ‌پذیری منتشر سطحی به همراه نقاط ریز اپی‌تلیوم قرنیه می‌باشد و همچنین اخیراً حالت خاصی از این رنگ‌پذیری با نام رنگ-پذیری قرنیه ناشی از محلول لنز تماسی مورد توجه قرار گرفته است. این نوع از پاسخ رنگ‌آمیزی نسبتاً بدون سمپتوم می‌باشد و همره با ترکیبات محلول لنز تماسی و انواع خاصی از لنزهای تماسی ایجاد می‌گردد (۱۳۵،۹۵-۹۳). در عین حال با اینکه رنگ‌پذیری قرنیه‌ای بدون سمپتوم در افرادی که از لنز تماسی استفاده نمی‌کنند کاملاً طبیعی در نظر گرفته می‌شود، رنگ‌پذیری فلوروسئین سدیم قرنیه‌ای ناشی از محلول لنز تماسی، جای بحث فراوان دارد. مکانیسمهای متعددی وجود دارند که می‌توانند ما را به تظاهرات حاصل از رنگ‌پذیری قرنیه راهنمایی کنند که در مباحث فوق به سه مکانیسم اصلی اشاره شد. علاوه بر آنها، در رنگ‌پذیری قرنیه‌ای ناشی از محلول لنز تماسی مکانیسم دیگری نیز مطرح می‌شود که براساس آن رنگ فلوروسئین سدیم ممکن است همراه با عناصر سطح چشمی مانند ترکیبات اشک (پروتئین، لیپید و موسین) یا گلیکوکالیکس به تنهایی یا به صورت ترکیبی از ملکولهای مواد نگهدارنده محلول‌ها مانند polyhexamethylene biguanide (PHMB) و یا(POLYQUAD)polyquaternium1، باعث رنگ‌پذیری قرنیه شود و حتی ممکن است دو یا چند مکانیسم با همدیگر در بروز پدیده مذکور مشارکت نمایند. در مطالعه انجام شده توسط Kalika و همکارانش بر روی رنگ‌پذیری قرنیه‌ای ناشی از محلول لنز تماسی، این موضوع بررسی شد که آیا تجمع رنگ در فضاهای سطح چشمی باعث بروز این نوع رنگ‌پذیری می‌شود یا خیر؟ در نتیجه این مطالعه مشخص شد که تجمع محلول فلوروسئین سدیم در داخل فضاهای بین سلولی، نمی‌تواند مکانیسم قابل توجهی برای رنگ‌پذیری قرنیه‌ای نقطه‌ای سطحی باشد (۹۹). این مطالعه می‌تواند این احتمال را قویتر کند که تظاهرات بالینی که در نتیجه استفاده از رنگ فلوروسئین در سطح چشم بروز می‌نماید، به طور قوی مربوط به همراهی رنگ فلوروسئین با سلولهای اپی‌تلیومی قرنیه‌ای یا عناصر مربوط به این سلولها می‌باشند. با توجه به اینکه مکانیسم احتمالی تجمع رنگ محلول فلوروسئین سدیم منتفی می‌شود، بالطبع سایر احتمالات مطرح می‌گردند.

فرضیه اول این است که فلوروسئین وارد سلولهای اپی‌تلیومی می‌شود یا آنها را رنگ می‌نماید. براساس مطالعات Wilson که نشان داد ظاهر فلوروسنت مشاهده شده مطابق با شکل سلولهای اپی‌تلیال مورد آزمایش می‌باشد (۴۳) و نیز بر اساس مطالعات Tabery (۹۶) با استفاده از روش میکروسکوپی in vivo، این نظریه می‌تواند مورد

قبول باشد. فرضیه دوم آنست که ملکولهای فلوروسئین با اجزاء و ترکیبات محلولهای نگهداری لنز تماسی مانند PHMB ترکیب می‌گردند و سپس این ترکیبات به سطح چشمی می‌چسبند (۹۷،۹۸) که البته قدرت چنین چسبندگی کاملاً مشخص نشده است و مشخص نیست که با شستشوی سطح چشمی به دفعات متعدد، چقدر از این محلول فلوروسئین می‌تواند از سطح چشم جدا شود که بررسی این حالت نیاز به مطالعات بیشتر دارد (۹۹).

در اواخر دهه۹۰، لنزهای تماسی با ماده سیلیکون هایدروژل، به منظور پاسخ به نیاز اکسیژن قرنیه تولید شدند که دارای نفوذپذیری اکسیژن بالایی می‌باشند. به موازات ایجاد انقلاب در تولید مواد لنزهای تماسی، سیستمهای مراقبتی لنز نیز به سمت تولید محلول‌های چند منظوره با کاربرد راحت حرکت کردند که این محلول‌های چند منظوره لنزهای تماسی می‌توانستند در یک محلول، آبکشی، تمیز کردن و ضدعفونی کردن لنز تماسی را انجام دهند. با توجه به تعدد لنزهای تماسی سیلیکون هایدروژل و محلولهای چند منظوره لنزهای تماسی که در ترکیب با همدیگر با قرنیه تماس پیدا می‌نمایند، این احتمال وجود دارد که عده‌ای از این ترکیبات نسبت به عده‌ای دیگر زیست سازگارتر باشند. در هر محلول چند منظوره لنز تماسی یک تعادل دقیق بین خواص میکروب‌کشی آن و زیست سازگاری آن محلول بایستی وجود داشته باشد و یکی از روشهای بررسی زیست سازگاری رنگ‌آمیزی قرنیه با فلوروسئین می‌باشد. در حقیقت یک محلول چند منظوره بایستی بتواند در زمانی که لنز در طول شب در داخل جا لنزی در محلول قرار گرفته است، میکروارگانیسم‌های مضر را بکشد و لنز را ضدعفونی نماید که این حالت میکروب‌کشی محلول می‌باشد و از طرف دیگر زیست سازگاری به این معنی می‌باشد که محلول چند منظوره در قبال سلولهای بدن خصوصاً بر روی سلولهای اپی‌تلیومی قرنیه‌ای، اثر سمی نداشته باشد. با توجه به خواص محلولهای چند منظوره لنز تماسی، ترکیب این محلولها با لنزهای تماسی مختلف، این مسئله را پیچیده تر می‌نماید زیرا که مواد لنز تماسی می‌تواند ترکیبات محلول‌های چند منظوره لنزهای تماسی را به خود جذب نماید و سپس هنگام استفاده از لنز تماسی در چشم، ترکیبات محلول‌های چند منظوره لنزهای تماسی را به سطح قرنیه ارائه نماید (۱۰۰). این حالت باعث می‌شود که ترکیبات محلول‌های چند منظوره لنزهای تماسی، مدت زمان بیشتری را در تماس با سطح چشمی بدست آورند که این زمان طولانی تر می‌تواند مشکلات خاص خود را ایجاد نماید. شواهد متعددی وجود دارند که ترکیب مواد لنزهای تماسی سیلیکون هایدروژل با ترکیبات محلولهای چند منظوره لنزهای تماسی، می‌تواند تأثیر قابل توجهی بر بروز خطر و عوارض جانبی هنگام استفاده از لنزهای تماسی در چشم، داشته باشد (۳۸،۱۰۱،۱۰۲) و این در حالیست که اصولاً استفاده از محلول های لنزهای تماسی در راستای کاهش عوارض جانبی استفاده از این لنزها می‌باشد (۱۳۳).

از طرف دیگر مطالعات نشان داده‌اند که خود ماده لنز تماسی هیدروفیل، به تنهایی می‌تواند در مجاورت قرنیه هنگام استفاده از لنزهای تماسی، باعث تغییر پاسخ دفاعی اپی‌تلیوم به آنتی ژنهای باکتریایی شود (۱۰۳). علت اهمیت طرح مسئله زیست سازگاری در هنگام استفاده از لنزهای تماسی و محلول‌های چند منظوره لنزهای تماسی اینست که برای بررسی آن روشهای مختلفی وجود دارد. یکی از این روشها استفاده از رنگ‌آمیزی فلوروسئین سدیم می‌باشد که بوسیله آن سلامت قرنیه تعیین می‌گردد (۵۴، ۱۰۴). زیست سازگاری ترکیب لنز- محلول در محیط in vivo ، بوسیله فلوروسئین سدیم بررسی می‌شود و رنگ‌آمیزی سلولهای اپی‌تلیومی قرنیه‌ای، شاخص این زیست سازگاری می‌باشند. در محیط in vitro پاسخ سلولهای اپی‌تلیال قرنیه که در معرض محلولهای چند منظوره لنزهای تماسی قرار می‌گیرند به روشهای مختلف قابل بررسی می‌باشند لیکن پیچیدگی بیان تأثیر ترکیب لنز- محلول بر روی سلولهای اپی‌تلیال قرنیه از این حقیقت ناشی می‌شود که اندازه‌گیریهای زیست سازگاری در محیط in vivo و محیط in vitro، تفاوت قابل توجهی با همدیگر دارند. در مباحث قبلی توضیح داده شد که سایتوتوکسیسیتی و رنگ‌آمیزی فلوروسئین سدیم ارتباط واضحی با همدیگر ندارند. سایتوتوکسیسیتی هم در مدل in vivo و هم در مدل ex vivo می‌تواند بررسی گردد اما بیشتر این ارزیابی‌های سایتوتوکسیک به تنهایی بر روی محلول‌های چند منظوره انجام شده است و نقش

ترکیب محلول- لنز کمتر مورد بررسی قرار گرفته است. به منظور شناخت بهتر تداخل ترکیب لنزهای سیلیکون هایدروژل و محلول‌های چند منظوره لنزهای تماسی بایستی شکاف بین نتایج علمی و مشاهدات بالینی پر شود.

Wilson یکی از پیشگامان مطالعه تداخلات فلوروسئین سدیم با سلولهای اپی‌تلیومی قرنیه می‌باشد که در اواسط سالهای۱۹۹۰ پدیده CSPFS را در مشاهدات خود بطور مستند منتشر کرد (۴۳). با این حال مباحث مربوط به رنگ‌آمیزی و رنگ‌پذیری فلوروسئینی حاصل از محلول‌های چند منظوره لنزهای تماسی از سال ۲۰۰۲ بیشتر مورد توجه واقع شد. براساس مطالعات و جدول آندراسکو (۶۷) و سایر مطالعات (۹۳،۱۰۹) رنگ‌آمیزی فلوروسئینی حاصل از محلول‌های چند منظوره لنزهای تماسی، پدیده‌ای است که بیشتر با ترکیب خاصی از لنز تماسی و PHMB محلول مشاهده می‌گردد. به همین دلیل در مطالعات in vitro و ex vivo، اغلب PHMB به تنهایی یا در داخل محلول‌های چند منظوره لنزهای تماسی مورد بررسی قرار میگیرد. از طرف دیگر با قرار دادن سلولهای فیبروبلاست در معرض محلول دارای PHMB، تعدادی از سلول‌های فیبروبلاست با فلوروسئین سدیم رنگ می‌شوند و همین سلولها با رنگ Hoechst (رنگ Hoechst رنگ فعال متابولیکی زنده می‌باشد) نیز رنگ می‌شوند ولی با Propidium iodide (Propidium iodide برای رنگ-آمیزی سلولهای نکروز و مرده استفاده می‌شود) رنگ نمی‌شوند که این نتایج بیانگر اینست که این سلولها در این مرحله آزمایش از نظر متابولیک فعال بوده‌اند. این در حالیست که اگر این سلولهای فیبروبلاست در دمای پایین در معرض فلوروسئین سدیم قرار گیرند کاهش رنگ‌پذیری در سلولها مشاهده می‌شود که براساس نتیجه این مشاهدات می‌توان گفت که جذب فلوروسئین سدیم در فیبروبلاست‌ها یک پروسه فعال می‌باشد (۱۳۱) محققان مشاهده کردند که فلوروسئین سدیم در محیط in vitro بوسیله سلولهای اپی‌تلیومی قرنیه ناحیه لیمبوس جذب می‌شود و جذب این فلوروسئین سدیم توسط سلولهای لیمبوس بسته به استرس محرک می‌تواند متفاوت باشد و در محیطهای کشت تک لایه‌ای و مطبق، بعد از اینکه محیط کشت در استرسهای مختلف قرار گرفت، رنگ‌پذیری فلوروسئین سدیم قابل توجه مشاهده گردید و همچنین مطابق با نتایج مطالعات دیگر، سلولهای نکروز شده، با فلوروسئین سدیم رنگ پذیری فلوروسئینی نشان ندادند (۱۰۵،۱۰۶). بدین ترتیب این حقیقت که فلوروسئین سدیم، سلولهای فعال متابولیکی را رنگ‌آمیزی می‌نماید ثابت شده است. در تأیید مطالب فوق با استفاده از میکروسکوپی کانفوکال و بررسی سلولهای اپی‌تلیوم قرنیه انسانی در شرایط in vivo، مشخص شد که هنگام استفاده از لنز تماسی در ترکیب با محلول لنز، سلولهای اپی‌تلیومی هایپررفلکتیو در تعداد زیاد دیده می‌شود و تفاوت درجات این حالت رفلکتیو سیتوپلاسمی از یک سلول اپی‌تلیوم نسبت به دیگری، می‌تواند بیانگر درجات مختلف پیشرفت به سمت مرگ سلولی باشد (۱۰۸). در بحث رنگ‌پذیری قرنیه‌ای حاصل از محلول لنز تماسی بایستی مکانیسم‌های تداخل فلوروسئین سدیم با سلولهای اپی‌تلیال قرنیه‌ای را مورد توجه قرار داد. در مطالعه جدیدی که بوسیله لیپوزوم، تداخلات فیزیکی و شیمیایی بین فلوروسئین و فسفولیپیدهای دیواره سلول را بررسی کرد، این تداخلات تحت بررسی قرار گرفتند (۹۷)، اما با این حال چنین مدلهای ساده شده محیط in vitro نمی‌توانند دقیقاً مشابه تداخلات فیزیولوژیک انجام شده در سطوح سلولی باشند. اگر ما یک رنگ تنها را برای تشخیص زیست سازگاری تداخلات لنز- محلول در محیط in vivo، بکار می‌بریم، بایستی فهم و شناخت بهتر و صحیح‌تری از چگونگی تداخل سلولهای اپی‌تلیال قرنیه ای با ترکیبات مختلف محلولهای چند منظوره لنزهای تماسی و لنزهای تماسی سیلیکون هایدروژل داشته باشیم.

Institute for Eye Research Matrix Study (IER Matrix Study) و Andrasko Staining Grid دو محل مختلف می باشند که رنگ‌پذیری قرنیه‌ای را در شرایط خاص، ثبت و نشان می‌دهند. در این مطالعات، قرنیه از قبل در معرض ترکیب لنز- محلول قرار گرفته است و سپس رنگ‌آمیزی این قرنیه به صورت چارت نمایش داده شده است که در IER Matrix Study، یک ماه بعد از استفاده از لنز- محلول مشاهدات ثبت می‌گردند و در مطالعات Andrasko، دو ساعت بعد از استفاده از ترکیب

لنز- محلول رنگ‌پذیری قرنیه ثبت می‌شود (۶۷،۱۰۹،۱۴۴). البته در این مشاهدات از روشهای استاندارد ثبت مشاهدات کلینیکی استفاده می‌شود تا انجام و تفسیر مشاهدات رنگ پذیری قرنیه با فلوروسئین بر اساس اصول و درجه بندی های متعارف و مقبول باشد (۱۰۷). با اینحال این نتایج برای مشخص کردن مکانیسم تداخلی فلوروسئین سدیم و یا طرح مشخصات الگوهای رنگ پذیری و دوره زمانی این رنگ-پذیری‌ها کافی نمی‌باشند. شناخت تداخل فلوروسئین سدیم با سلولهای اپی‌تلیومی قرنیه‌ای صرفاً از طریق مشاهدات سلولی بسیار دقیق از هر دو طریق، محیط in vivo و محیط ex vivo در آزمایشات کشت سلولی میسر می‌باشد. تکنولوژیهایی از قبیل میکروسکوپی کانفوکال و پیشرفتهای جدید در مدلسازی کشت سلولی به صورت محیط in vitro و محیط ex vivo میتوانند در آینده نزدیک، باعث شناخت بیشتر مشخصات سلولی و مکانیسمهای رنگ‌پذیری فلوروسئین سدیمی شوند.

سایتوتوکسیسیتی ترکیب محلول- سیلیکون هایدروژل بر روی سلولهای اپی‌تلیوم قرنیه‌ای

تاثیر ترکیب‌های مختلف محلول- سیلیکون هایدروژل بر روی سلولهای اپی‌تلیومی قرنیه‌ای در محیط in vitro بررسی شده و همچنین در طی سالهای اخیر، مطالعات متعددی بر روی زیست سازگاری محلولهای چند منظوره با سلولهای اپی‌تلیومی قرنیه‌ای انجام شده است (۱۱۰). این مطالعات مشکلات و محدودیتهای خود را دارند که مهمترین این مشکلات مربوط به مدت زمان در معرض قرار گرفتن سلولهای اپی‌تلیوم قرنیه‌ای است. بطور خلاصه در تمام مطالعات مشخص شده است که PHMBوPOLYQUAD بطور قابل توجهی می‌توانند زنده بودن سلولهای اپی‌تلیومی قرنیه‌ای را کاهش دهند و همچنین ترکیبات محلول‌های لنز تماسی مانند مواد بافر، عوامل ایزوتونیک و سورفاکتانت‌ها می‌توانند تاثیر قابل ملاحظه‌ای بر روی سلولهای اپی‌تلیومی قرنیه‌ای داشته باشند (۱۱۸-۱۱۱). البته تاثیر محلول‌ها بر روی سلولهای اپی‌تلیومی قرنیه‌ای در محیط in vitro نبایستی محدود به مطالعه تاثیرات بایوسیدها به تنهایی باشد. با توجه به اینکه محلول‌های چند منظوره در محیط in vitro برای سلولهای قرنیه‌ای اثر سایتوتوکسیک دارند، مطالعه مکانیسم‌های مربوط به مرگ سلولی بسیار اهمیت دارد. فعال شدن روند آپاپتوز یا همان مکانیسم مرگ سلولی سازماندهی شده، در محلول‌های حاوی PHMB و نیز محلولهای حاوی POLYQUAD گزارش شده است (۱۲۱-۱۱۸ ،۱۱۱) و در این مطالعات اثبات شده است که محلولهای چند منظوره می‌توانند آپاپتوز ایجاد نمایند. البته در اینکه بایوسیدها بیشتر باعث نکروز می‌شوند یا آپاپتوز، جای بحث وجود دارد. از جمله این مشکلات موجود در حل این بحث عبارتند از:

۱. تفاوت مارکرهایی که برای تشخیص آپاپتوز بکار میروند.

۲. آپاپتوز یک فرآیند وابسته به زمان است که در آزمایشات مختلف، زمانها نیز مختلف می‌باشند.

۳. شرایط آزمایشگاهی متفاوت بطوری‌که سلولها ممکن است وارد فرآیند نکروز شوند و یا اینکه بسته به تحریک وارد شده به سلول، آن سلول از فرآیند آپاپتوز به روند نکروز ثانویه وارد شود.

می‌دانیم که سلامت قرنیه بوسیله عملکرد سدی و نفوذ-پذیری انتخابی فراهم شده بوسیله اپی‌تلیوم قرنیه حفظ می‌گردد. سلولهای اپی‌تلیومی قرنیه که در معرض محلولهای چند منظوره قرار می‌گیرند، ممکن است عملکرد سدی آنها تحت تأثیر قرار بگیرد و در نتیجه منجر به افزایش ریسک عفونت قرنیه‌ای شود (۱۲۲). اختلال عملکرد سدی اپی‌تلیوم قرنیه، به عنوان فرضیه‌ای برای رنگ‌پذیری اپی‌تلیوم قرنیه در نظر گرفته شده است. با توجه به اینکه محلول‌های چند منظوره باعث تغییراتی در اینتگریتی و نفوذپذیری لایه‌ای سلولها می‌شود و نفوذپذیری فلوروسئین افزایش می‌یابد و نیز رنگ‌آمیزی رزبنگال بیشتر می‌شود و از طرفی پروتئین-های اتصالات محکم بین سلولی رنگ‌پذیر می‌شوند (۱۲۵-۱۱۱،۱۱۶،۱۲۳) و این اتفاقات بین یک تا پنج روز طول می‌کشد، بایستی این زمان را برای تفسیر مطالعاتی که در عرض چند ساعت زیست سازگاری محلول‌ها و زنده بودن سلولهای اپی‌تلیوم را بررسی می‌کنند، دخالت و مدنظر قرار داد. از طرفی در محیط‌های آزمایشگاهی، مطالعات زیست سازگاری بر روی مدلهای تک لایه‌ای اپی‌تلیوم انجام می‌شود. در حالی که در چشم انسان با توجه به تأثیر لایه‌های متعدد

و نیز پروسه ترمیم زخم (wound Healing) بایستی در تفسیر مطالعات، تأثیر یک لایه‌ای بودن یا چند لایه‌ای بودن را در نظر بگیریم (۱۲۰، ۱۰۶). از طرف دیگر غلظت محلول چند منظوره و ماده لنز تماسی بکار رفته، مدت زمان استفاده از محلول و عرضه آن به سلول اپی‌تلیوم قرنیه و سایر پارامترها در تفسیر نتایج تفاوت ایجاد خواهد کرد (۱۲۷). در حقیقت جذب و آزاد کردن مواد نگهدارنده محلول‌های چند منظوره بوسیله لنز تماسی، به شدت با ماده سازنده لنز تماسی ارتباط دارد (۱۱۰).

در مطالعاتی نشان داده شده است که در محیط in vitro ، یک محلول چند منظوره به تنهایی زیست سازگار بوده و تأثیر منفی بر زنده بودن سلولهای اپی‌تلیوم کشت داده شده نداشته است، اما زمانی که همان محلول در ترکیب با لنز تماسی در همان محیط قرار گرفته است توانسته است حالت سایتوتوکسیک از خود ارائه و زنده بودن سلولهای اپی‌تلیومی را کاهش دهد. همچنین در آزمایشات مشخص شده است که ترکیب محلول- لنز تماسی توانسته است بر اتصالات سلول- سلول تأثیر بگذارد و همچنین در شرایطی که محلول چند منظوره به تنهایی نتوانسته است آپاپتوز ایجاد کند، ترکیب همان محلول با لنز تماسی، فرآیند آپاپتوز را فعال کرده است (۱۱۹،۱۲۸،۱۲۹). در واقع تغییر ترکیب شیمی ایجاد شده بوسیله ترکیب لنز- محلول می‌تواند تأثیر متفاوت از محلول به تنهایی داشته باشد. با توجه به اینکه از بین رفتن سد لیومی و کاهش زنده بودن سلولهای اپی‌تلیومی و ایجاد پروسه آپاپتوز و سایر عوامل می‌توانند باعث افزایش رنگ‌پذیری فلوروسئینی سلولهای اپی‌تلیومی قرنیه‌ای شوند (۱۲۶)، لذا رنگ‌پذیری فلوروسئینی می‌تواند تا حدی در بررسی تأثیرات ترکیب محلول- لنز، معاینه- کنندگان را یاری نماید. البته بایستی در نظر بگیریم که نتایج آزمایشات in vitro با توجه به کم بودن لایه‌های سلولی مورد آزمایش و محدود بودن و بسته بودن محیط کشت و همچنین زمان و غلظت ترکیب محلول- لنز می‌تواند نتایجی متفاوت از آنچه در محیط چشم مشاهده می‌کنیم، به ما ارائه دهد. مهمترین عاملی که بین محیط آزمایشگاه و چشم متفاوت است، بحث اشک چشم می‌باشد که این اشک برروی مدت زمان و غلظت حضور مواد نگهدارنده محلول چند منظوره، در چشم تأثیر دارد. با توجه به مطالب فوق هر چند معاینه‌کننده می‌تواند بوسیله رنگ‌آمیزی فلوروسئین سدیم، زیست سازگاری ترکیب لنز- محلول را در شرایط in vivo بیان نماید، با این حال موارد زیادی درباره مکانیسمهای پایه‌ای تداخل رنگ فلوروسئین سدیم با سلولهای اپی‌تلیومی قرنیه‌ای وجود دارند که بایستی آنها را مد نظر قرار داد (۱۳۰).

Bright و همکارانش (۹۷) با استناد به مقاله Morgan (۷۷) بیان نمودند که سه مکانیسم می‌توان برای رنگ‌پذیری قرنیه بوسیله فلوروسئین در نظر گرفت:

۱. تجمع سطحی

۲. ورود به اطراف سلولها

۳. جذب فلوروسئین توسط سلولهای آسیب دیده یا مرده (مکانیسم جذب فلوروسئین توسط سلولهای مرده با توجه به توضیحات قبلی هم اکنون مورد قبول نمی‌باشد)

تجمع سطحی در نتیجه دو پدیده متفاوت ایجاد می‌شود. در پدیده اول، Dimple Veiling که در نتیجه دندانه‌ای شدن و فرو رفتن قرنیه به علت عواملی مانند حباب‌های هوای‌گیر افتاده در زیر لنز تماسی سخت نفوذپذیر به اکسیژن ایجاد می‌شود. پدیده دوم به وسیله شکاف‌های حاصل از سلولهای اپی‌تلیومی سطحی جدا شده به طور طبیعی ایجاد می‌شود. در این حالت‌ها پیش‌بینی می‌شود که ملکولهای فلوروسئین در مکانهای مذکور در اپی‌تلیوم قرنیه‌ای تجمع یافته و هنگامیکه معاینات میکروسکوپی همراه با فیلتر مربوطه انجام می‌شود، حالت فلوروسانس پیدا می‌کنند و تصور می‌شود که ملکولهای فلوروسئین به داخل اپی‌تلیوم غیریکنواخت نفوذ می‌کند که علت این نفوذ، گسستگی اتصالات محکم اپی‌تلیومی می‌باشد (۴۱). در حالت سوم که جذب فلوروسئین به وسیله سلولهای آسیب دیده یا مرده می باشد ممکن است این حالت در نتیجه ورود ملکولهای فلوروسئین به داخل سلولهای اپی‌تلیومی ایجاد شود که بطور مشخص این باور وجود دارد که این حالت در نتیجه به مخاطره افتادن دیواره سلولی می‌باشد و این تنها شکل هایپرفلوروسنس قرنیه‌ای می‌باشد که به درستی از آن به عنوان رنگ‌پذیری قرنیه‌ای نام برده شود (۷۷) که البته براساس پیشرفت علم، سلولهای مرده مستقیما نمی‌توانند

باعث رنگ‌پذیری فلوروسئینی گردند.

Bakkar و همکارانش (۱۳۱) در مطالعه خود به این نتیجه رسیدند که تمامی سلولها، فلوروسئین را جذب می‌نمایند ولیکن گروهی از سلولها که مقادیر بیشتری فلوروسئین جذب نموده‌اند می‌توانند حالت رنگ‌پذیری درخشان از خود نشان دهند که این گروه همان سلولهایی می‌باشند که آنها را به شکل هایپرفلوروسنت مشاهده می‌کنیم. این سلولها فلوروسئین را در سراسر سیتوپلاسم و هسته خود دارا می‌باشند که تمام این جذب و ورود فلوروسئین به داخل سلول و خروج و از دست دادن آن از سلول، نیاز به فعالیت سلولی دارد. در حقیقت این پدیده یک حالت فعال است که در سلولهای مرده دیده نمی‌شود و در نتیجه می‌توان گفت که رنگ‌پذیری قرنیه در شرایط بالینی، بیانگر زنده و فعال بودن سلولها می‌باشد و این پدیده نمی‌تواند مستقیماً بوسیله سلولهای مرده ایجاد گردد (۱۳۱) و بنابراین مکانیسم سوم اکنون جای بحث دارد. همچنین سه مکانیسم مذکور ممکن است بعضی از اشکال رنگ‌پذیری قرنیه‌ای را شرح دهند اما در توضیح رنگ‌پذیری قرنیه‌ای مشاهده شده در ۷۹٪ از کسانی که از لنز تماسی استفاده نمی‌نمایند (۳۳ ،۲۳)، این مکانیسم‌ها ناکافی می‌باشند. همچنین در ۶۶٪ از کسانی که لنز تماسی هایدروژل را با موفقیت استفاده می‌نماید و رنگ‌پذیری قرنیه‌ای از خود بروز می‌دهند، این مکانیسم‌ها توجیه‌کننده نمی‌باشند (۵۴،۱۳۲). مطالعات اخیر نشان دادند که ملکولهای فلوروسئین می‌توانند وارد سلولهای اپی‌تلیومی سالم گشته و آنرا ترک نمایند (۹۱،۱۳۱) که این حالت نشان‌دهنده فعالیت میتوزی و در نتیجه نرمال ماندن فعالیت متابولیک سلولی باشد هر چند که سلولها توسط فلوروسئین، رنگ‌آمیزی شده‌اند (۱۳۱). به همین ترتیب سلولهای دختر (Daughter Cell) که حاوی فلوروسئین می‌باشند می‌توانند فعالیت طبیعی سالم را از خود نشان دهند. نهایتا مستنداتی از انتشار فلوروسئین در بین سلولهای مجاور همدیگر وجود دارد (۴۱،۷۷). تمامی موارد فوق بیانگر این مهم می‌باشند که فلوروسئین یک ابزار تشخیصی چند بعدی و مهم می‌باشد که استفاده از آن برای تشریح سلامت سطح چشمی محدودیت‌هایی را دارد.

رنگ‌پذیری فلوروسئینی گذرا

در طی چند سال اخیر یک بحث و مجادله علمی جدید درباره رنگ‌پذیری فلوروسئینی گذرا ایجاد شده است که این حالت مشخصات خاصی از قبیل بدون سمپتوم بودن، سطحی بودن و نقطه‌ای بودن دارد که البته این رنگ‌پذیری فلوروسئین گذرا هنگام استفاده از محلول‌های چند منظوره لنز تماسی مشاهده می‌شود (۶۷،۷۷،۷۸،۹۳،۱۳۴). این حالت معمولا زمانی مشاهده می‌شود که لنز تماسی بعد از شستشو و آبکشی با محلول چند منظوره در داخل چشم قرار می‌گیرد و هنگام معاینه رنگ‌پذیری فلوروسئینی گذرا در زمان حدود ۳۰ دقیقه تا ۴ ساعت بعد از ورود لنز به چشم مشاهده می‌شود (۶۷،۷۸،۹۳،۱۳۵،۱۳۶). هر چند که حالت‌های شدید این نوع رنگ‌پذیری فلوروسئینی گذرا توسط بعضی از نویسندگان به عنوان واکنش سمی بر روی قرنیه نام برده می‌شود (۳۸،۹۳) با این حال هایپرفلوروسانس قرنیه‌ای گذرای همراه با محلول چند منظوره، حالتی بدون سمپتوم می‌باشد (۷۸،۹۳) و به طور میانگین چند ساعت بیشتر طول نمی‌کشد (۷۸،۱۳۷). این در حالیست که واکنش سمی واقعی به طور مشخص دارای سمپتوم می‌باشد و چندین روز لازم است تا این واکنش سمی از بین برود (۷۷). تشخیص افتراقی بین واکنش سمی واقعی و هایپرفلورسنس موقتی سطحی قرنیه توسط محلول‌های چند منظوره، به وسیله مشاهدات متعدد مقدور می‌باشد. علاوه بر این مدت زمان کوتاه و عدم وجود سمپتوم‌هایی مانند ناراحتی چشم بیمار و همچنین الگو و عمق رنگ‌پذیری فلوروسئین، فقدان علائم مرتبط با رنگ‌پذیری فلوروسئینی مانند پرخونی لیمبوس، پرخونی ملتحمه و اینفیلتراسیون-های قرنیه‌ای و همچنین فقدان وجود عوارض چشمی مربوطه در آینده، می‌تواند در تشخیص افتراقی دو حالت مذکور به معاینه کننده کمک نماید (۱۴۱-۱۳۸،۹۳،۷۸، ۶۷،۱۶). با توجه به شرحی بیان شده در خصوص رنگ‌پذیری قرنیه‌ای افراد نرمال و کسانی که از لنز تماسی استفاده نمی‌نمایند و با این حال رنگ‌پذیری قرنیه‌ای گذرا را از خود نشان می‌دهند، می‌توان گفت که سه مکانیسم توضیح داده شده در مورد رنگ‌پذیری فلوروسئینی قرنیه در این مورد ناکارآمد می‌باشند و نمی‌توانند هایپرفلورسنس

موقتی سطحی اپی‌تلیوم قرنیه غیر پاتولوژیک را توجیه نمایند. زمانی که زیست سازگاری محلول‌های لنزهای تماسی چند منظوره را بر روی سطح قرنیه بررسی می‌نماییم، موارد متعددی را در نظر می‌گیریم که عبارتند از(۱۳۳، ۱۴۲، ۱۴۳):

Changes of Cellular morphology, Membrane integrity and barrier function, Cell viability, Apoptic markers, inflammatory markers, Metabolism

در هایپرفلوروسانس موقتی سطحی قرنیه‌ای ناشی از محلول‌های چند منظوره لنز تماسی که معمولاً بعد از دو ساعت از بین می‌رود، حالت‌های فوق دست نخورده باقی می‌مانند و بنابراین می‌توان در بیان مکانیسم‌های رنگ‌پذیری فلوروسئینی قرنیه که سه مورد بیان شده بود، حالت چهارمی برای هایپرفلوروسانس گذرای سطحی قرنیه‌ای ناشی از محلول‌های چند منظوره لنز تماسی در نظر گرفت که این مکانیسم جذب فلوروسئین بوسیله سلولهای سالم می‌باشد که این جذب فلوروسئینی توسط سلولهای سالم باعث ایجاد هایپرفلوروسانس موقت سلولها در یک مقطع زمانی کوتاه می‌شوند (۱۳۳). جذب فلوروسئین توسط سلولهای سالم هنگامی که این سلولها در معرض محلول‌های چند منظوره لنز تماسی قرار می‌گیرند، با وجود مواد نگهدارنده PHMB، شدت بیشتری می‌یابد و لیکن با وجود سایر نگهدارنده‌ها مانند Aldox , PQ-1 به مقدار کمتری دیده می‌شود (۶۷،۷۸). البته بعضی اوقات این مدت زمان بهبودی، بیشتر از دو ساعت طول می‌کشد که توضیح این مسئله هنوز روشن نمی‌باشد. از طرف دیگر، جذب و رها کردن مواد نگهدارنده محلولهای چند منظوره لنز تماسی مانند PHMB, Aldox, PQ-1 و.. بوسیله لنزهای تماسی به خوبی بیان شده است (۱۰۰،۱۴۴). مطالعات متعدد، کمیت جذب مواد نگهدارنده محلول‌های چند منظوره لنز تماسی را به سطح و به درون لنز تماسی تعیین کرده‌اند که این حالت بستگی به ماده سازنده لنز تماسی و فرمول کلی محلول چند منظوره دارد. رها شدن مواد نگهدارنده محلول-های چند منظوره لنز تماسی به وسیله لنز تماسی در سطح چشم، بلافاصله بعد از اینکه لنز تماسی بر روی چشم قرار می‌گیرد، انجام خواهد گرفت که این حالت همانطور که گفته شد به نوع ماده لنز تماسی و مواد نگهدارنده محلولهای چند منظوره لنز تماسی بستگی دارد(۱۰۰،۱۳۷،۱۴۵،۱۴۶) که در این مدت زمان چنانچه از فلوروسئین سدیم برای رنگ‌آمیزی قرنیه استفاده نماییم، هایپرفلوروسانس گذرای سطحی قرنیه‌ای مشاهده می‌شود که این زمان در حدود دو ساعت طول می‌کشد. در لایه اشکی سطح قرنیه‌ای، مواد نگهدارنده محلول‌های چند منظوره لنز تماسی به شکل کاتیون یا پلی‌کاتیون ظاهر می‌شوند (۱۴۷،۱۴۸).

از آنجائی که کربوکسی متیل سلولز به عنوان یک آنیون مطرح می‌باشد به سادگی مشخص می‌شود که به کار بردن یک قطره از کربوکسی متیل سلولز، هنگامی که مواد نگهدارنده محلول‌های چند منظوره لنز تماسی در سطح چشم قرار گرفته‌اند، به طور قابل توجهی باعث کاهش هایپرفلوروسانس گذرای سطحی قرنیه‌ای می‌شوند (۴۷،۱۴۹). این مطلب نشان دهنده آنست که وجود یک آنیون در محیط سطح چشم، که در آن مواد نگهدارنده کاتیونی، قصد ورود به داخل سلولها را دارند، می‌تواند باعث شود که این آنیون، کاتیون نگهدارنده‌ها را برای ورود به داخل سلول غیر فعال نماید و با آن رقابت کند. در حقیقت این تداخلات الکترواستاتیک بین مواد نگهدارنده محلول‌های چند منظوره لنز تماسی و سایر افزودنی‌های محلول، باعث شد که محلول‌های چند منظوره نسل اول روز به روز بهبود یابند. به عنوان مثال به محلول Opti-soft بعد از مدتی یک نوع بافر آنیونی با نام Citrate اضافه شد تا علائم قابل توجه رنگ‌پذیری قرنیه‌ای را کاهش دهد و در نتیجه زیست سازگاری آنرا افزایش دهد که محصول جدید با نام Optifree شناخته شد (۱۵۰،۱۵۱). اجزاء آنیونی متعدد دیگری مانند Hyaluronic Acid, Carbomer PolyAcrilic Acid, CarboxymethylCellulose بعد ها مورد استفاده قرار گرفتند که بتوانند با حالت کاتیونی مواد نگهدارنده محلول‌های چند منظوره لنز تماسی، تداخل ایجاد نموده و رنگ‌پذیری سطحی قرنیه‌ای را کاهش دهند (۱۵۲). همچنین PHMB می‌تواند با ملکولهای دارای شارژ منفی که در سطح چشم وجود دارند مانند مولکولهای موسین (حاوی زنجیره‌های کربوهیدرات که دارای بار الکتریکی منفی می‌باشند) و فسفولیپیدهای (جزء عمده

دیواره سلولی) تداخل یابد (۱۵۳). بایستی در نظر داشته باشیم که PHMB می‌تواند به Eosin Y که یک فلوروفر دارای بار الکتریکی منفی است، باند شود که این Eosin Y ماده‌ای مشتق شده از فلوروسئین است و بسیار مشابه آن می‌باشد (۱۴۷،۱۴۹). با توجه به اطلاعات موجود که شامل تداخل PHMB با اجزاء سلولی و Eosin Y می‌باشد، می‌توان این فرضیه را ارائه کرد که مواد نگهدارنده محلولهای چند منظوره لنز تماسی که در چشم بوسیله لنز تماسی رها می‌شوند، می‌توانند با فلوروسئین و سطح چشم، تداخل یافته و منجر به مشاهده هایپرفلوروسانس قرنیه‌ای گذرای قرنیه‌ای شوند. برای بررسی این فرضیه سوالات متعددی درباره تداخلات ملکولی و سلولی بین فلوروسئین، PHMB، PQ-1 و اپی‌تلیومی قرنیه‌ای انسان مطرح است که برای پاسخ به سوالات مربوط به فرضیه فوق، مدل لیپوزومی بر اساس ترکیب فسفولیپید شناخته شده از اپی‌تلیوم قرنیه‌ای انسان طراحی شد (۹۷).

با توجه به کاربرد متعدد این مدل لیپوزومی برای انواع مطالعات پیچیده ملکولی بیولوژیکی می‌توانیم تداخلات ملکولی مواد نگهدارنده محلول‌های چند منظوره لنز تماسی با ساختارهای فسفولیپیدی که در لایه‌های سطحی اپی‌تلیوم قرنیه، دیواره‌های سلولی اپی‌تلیومی قرنیه‌ای انسان را تشکیل می‌دهند را بررسی نماییم. در آزمایشات مشخص شد که در PH و شرایط یونی قوی که مشابه با لایه اشکی انسان باشد، فلوروسئین (FL2-) با هر دو نوع مواد نگهدارنده محلول چند منظوره لنز تماسی همراه می‌شود اما فلوروسئین (FL2-) با PHMB در دمای ۳۷ درجه سانتیگراد همراهی قویتری نسبت به PQ-1 دارد و در دمای کمتر (۲۵ درجه سانتیگراد) ترکیب فلوروسئین با PHMB کاهش می‌یابد. بطور کلی در دمای چشم در شرایط مساوی فلوروسئین با PHMB نسبت به PQ-1 به مقدار فراوان و قدرت بیشتر ترکیب می‌شود. در آزمایشات فوق مشخص شد که فلوروسئین (FL2-) به تنهایی به سطح مدل لیپوزومی مورد آزمایش نمی‌چسبد و با آن ترکیب نمی‌شود در حالی که پلی‌کاتیون PHMB با قدرت بیشتر و PQ-1 با قدرت کمتر با مدل لیپوزومی مورد آزمایش ترکیب می‌شدند. این در حالی بود که فلوروسئین با PHMB پیوند ایجاد کرده و سپس ترکیب (FL2-)- PHMB به سطح مدل لیپوزومی می‌چسبید. البته با توجه به مبانی تداخلات الکترواستاتیک می‌توان اتفاق فوق را توجیه کرد زیرا که PHMB وPQ-1 پلی کاتیون‌هایی هستند که می‌توانند لیپوزوم آنیونی همراه شوند (۱۴۷،۱۴۸). آزمایشات نشان داد که ترکیب PHMB با مدل لیپوزومی، پدیده‌ای خوش خیم و قابل برگشت می‌باشد و نیز ترکیب PHMB با لیپوزوم تاثیر مخربی بر روی سطح لیپوزومی ندارد. جالب‌تر آنکه ترکیب PQ-1 با سطح مدل لیپوزومی به مدت زمان بیشتر و با غلظت بیشتر می‌توانست تاثیر مخرب بر روی مدل لیپوزومی داشته باشد. از طرف دیگر PHMB به عنوان یک واسطه باعث شد تا (FL2-) در مجاورت لیپوزوم قرار گیرد. در حقیقت مشخص شد که PHMB به تنهایی نیز می‌تواند با سطح لیپوزومی ترکیب شود و نیز می‌تواند به عنوان واسطه با (FL2-) ترکیب شده و باعث به هم رسیدن (FL2-) و سطح لیپوزومی، شود و تاثیر مخربی نیز بر روی سطح لیپوزومی نداشته باشد و این ترکیب موقتی و قابل بازگشت باشد. اما PQ-1 بطور قابل توجه با (FL2-) ترکیب نمی‌شود و واسطه (FL2-) نمی‌باشد ولیکن PQ-1 می‌تواند با غلظت بیشتر و در مدت زمان بیشتر تاثیر مخرب بر روی سطح لیپوزومی داشته باشد. نظرات بالینی معاینه کنندگان درباره هایپرفلورسنس قرنیه‌ای گذرای سطحی در بیماران هنگام استفاده از محلول‌های چند منظوره لنز تماسی با همدیگر متفاوت است. به عنوان مثال علیرغم گذشت ۲۰ سال از مطالعات اپیدمیولوژی که بی‌خطر بودن و مؤثر بودن محلول‌های چند منظوره لنز تماسی مبتنی بر PHMB را مستند کرده‌اند (۹۷) بعضی از گزارشات هنوز ادعا می‌نمایند که هایپرفلورسنس ظاهر شده نشانگر آسیب یا صدمه به سطح قرنیه می‌باشد و این آسیب یا صدمه می‌تواند چشم را در معرض عفونت یا التهاب قرار دهد (۶۷،۳۸).

همانطور که گفتیم این نظریه با دو دیدگاه باطل می‌شود؛ اول اینکه همانطور که شرح داده شد بسیاری از مطالعات نشان داده‌اند که هایپرفلورسنس گذرای ناشی از محلول‌های چندمنظوره مقدارش کم است و در عرض حدود دو ساعت از بین می‌رود (۶۷،۷۸). پس هایپرفلورسنس‌هایی که گذرا

نباشند و به مقدار زیاد دیده شوند می‌توانند سایتوتوکسیک باشند (۱۱۲،۱۴۲). با توجه به اینکه هایپرفلورسنس گذرا با آسیب سلولی یا مشکلات زیست سازگاری همراه نمی‌باشد بنابراین مقادیر زیاد و طولانی مدت هایپرفلورسنس می‌توانند درجاتی از حالت توکسیک را ارائه نماید (۶۷،۱۵۴). دیدگاه دوم که بی‌خطر بودن هایپرفلورسنس گذرای سطحی اپی‌تلیوم قرنیه را اثبات می‌کند اینست که در این افراد این حالت همراه با افزایش ریسک وقایع التهابی یا عفونی نمی‌باشد (۱۴۱). عفونت قرنیه‌ای در استفاده‌کنندگان روزانه لنزهای تماسی همراه با محلول چند منظوره بحثی پیچیده و چند پارامتری می‌باشد که شامل تخریب مکانیسم‌های متعدد دفاعی میزبان می‌شود. یکی از مهمترین ریسک فاکتورهای عفونت، استفاده شبانه‌روزی از لنز تماسی است که هر چند میزان عفونت بالاست ولی بیمار کمتر از محلول چند منظوره که خاصیت ضدعفونی کنندگی دارد، استفاده نموده است (۱۵۵) و البته مبحث خود عفونت قرنیه‌ای از محور بحث این مقاله خارج است. در چشم نرمال، مکانیسم پوسته پوسته شدن سلولهای اپی‌تلیوم قرنیه یک فرآیند سازمان یافته برای دفع سلولهای مرده و یا آسیب دیده از سطح قرنیه می‌باشد. بطور مشخص این حالت یک مکانیسم آپاپتوز می‌باشد که برای دفع سلولهای غیر مفید سازمان یافته است و فاقد پاسخ التهابی آسیب‌رسان می‌باشد. این حالت هنگام استفاده از لنز تماسی و یا محلول لنز تماسی افزایش می‌یابد. Gorbet و همکارانش نشان دادند که ترکیب انواع لنز تماسی و محلول لنز تماسی که باعث آپاپتوز و پوسته پوسته شدن سلولهای سطح قرنیه می‌شود، توسط رنگ‌آمیزی فلوروسئین مشخص‌تر و در نتیجه بیشتر آشکار می شود. این مطالعه، موقتی بودن رنگ‌پذیری فلوروسئینی حاصل از محلول‌های چند منظوره لنزهای تماسی، را بیان نمود (۱۵۶).

فلوروسئین سدیم یک رنگ می‌باشد که استفاده از آن در ارزیابی‌های بالینی خصوصا برای بررسی سطح قرنیه، کاربرد فراوان دارد. علیرغم سابقه طولانی و استفاده رایج آن، شناخت مکانیسم دقیق رنگ‌آمیزی و رنگ‌پذیری فلوروسئین سدیم از مباحث علمی قابل توجه و رو به پیشرفت می‌باشد. برای بیان دقیق پروسه رنگ‌پذیری قرنیه خصوصاً در رنگ‌پذیری سطحی قرنیه‌ای، نیاز داریم که با واکنش‌های متقابل فلوروسئین سدیم با بافت چشمی، که نهایتاً باعث آشکار شدن مناطق هایپرفلوروسانس می‌شود، بیشتر آشنا شویم. همچنین مرور و فهم بیشتر مبانی شیمی، بیوشیمی فلوروسئین و همچنین تداخلات ملکولی و سلولی فلوروسئین با سلولهای سطحی قرنیه، مواد لنزهای تماسی، محلول‌های لنزهای تماسی و سایر فاکتورهای تأثیرگذار می‌تواند باعث استفاده و فهم درست معاینه‌کننده از رنگ-آمیزی قرنیه و تفسیر رنگ‌پذیری قرنیه شود. در این مقاله کوشش شده است تا مباحث مذکور بر اساس مقالات معتبر، بحث و نتیجه‌گیری شده و روشهای مختلف مطالعه و بدست آوردن نتایج مربوطه مورد بررسی و نقد قرار گیرند تا نهایتاً شناخت صحیحی از مکانیسم سلولی و ملکولی رنگ‌آمیزی و رنگ‌پذیری سطح قرنیه توسط فلوروسئین سدیم داشته باشیم.

منابع

1. Pflugfelder SC. Advances in the diagnosis and management of keratoconjunctivitis sicca. Curr Opin Ophthalmol 1998; 9(4): 50–3.

2. Nichols KK, Mitchell GL, Zadnik K. The repeatability of clinical measurements of dry eye. Cornea 2004; 23: 272–85.

3. Levy B. superficial corneal “staining”-clinical observation and risk assessment. Eye Contact Lens 2007; 33(4): 165–6.

4. Romanchuk KG. Fluorescein. Physicochemical factors affecting its fluorescence. Surv Ophthalmol 1982; 26(5): 269–83.

5. Rodrigues EB, Costa EF, Penha FM, Melo GB, et al. The use of vital dyes in ocular surgery. Surv Ophthalmol 2009; 54(5): 576-617.

6. Korb DR, Herman JP. Corneal staining subsequent to sequential fluorescein instillations. J Am Optom Assoc 1979; 50(3): 361–7.

7. Fonn D, Peterson R, Woods C. Corneal staining as a response to contact lens wear. Eye Contact Lens 2010; 36(5): 318-21.

8. Bergmanson JP, Ruben M, Chu LW. Corneal epithelial response of the primate eye to gas permeable corneal contact lenses: a preliminary report. Cornea 1984; 3(2): 09–13.

9. Holden BA, Sweeney DF, Seger RG. Epithelial erosions caused by thin high water contact lenses. Clin Exp Optom 1986; 69(3): 103–7.

10. Orsborn GN, Zantos SG. Corneal desiccation staining with thin high water content contact lenses. CLAO J 1988; 14(2): 81–5.

11. Van der Worp E, De Brabander J, Swarbrick HA, Hendrikse F. Evaluation of signs and symptoms in 3- and 9-o'clock staining. Optom Vis Sci 2009; 86(3): 260-5.

12. Dumbleton K. Adverse events with silicone hydrogel continuous wear. Cont Lens Anterior Eye 2002; 25(3): 137-46.

13. Van der Worp E, De Brabander J, Swarbrick H, Nuijts R, et al. Corneal desiccation in rigid contact lens wear: 3- and 9-o’clock staining. Optom Vis Sci 2003; 80: 280–90.

14. Young G, Coleman S. Poorly fitting soft lenses affect ocular integrity. CLAO J 2001; 27: 68–74.

15. Morgan PB, Efron N. Comparative clinical performance of two silicone hydrogel contact lenses for continuous wear. Clin Exp Optom 2002; 85(3): 183–92.

16. Ward KW. Superficial Punctate Fluorescein Staining of the Ocular Surface. Optom Vis Sci 2008; 85(1): 8-16.

17. Yoon KC, Im SK, Kim HG, You IC. Usefulness of double vital staining with 1% fluorescein and 1% lissamine green in patients with dry eye syndrome. Cornea 2011; 30(9): 972-6.

18. Tseng SC. Evaluation of the ocular surface in dry-eye conditions. Int Ophthalmol Clin 1994; 34(1): 57–69.

19. Thomas ML, Szeto VR, Gan CM, Polse KA. Sequential staining: the effects of sodium fluorescein, osmolarity, and pH on human corneal epithelium. Optom Vis Sci 1997; 74(4): 207–10.

20. Doughty MJ. Fluorescence characteristics of sodium fluorescein-rose Bengal ophthalmic solution mixtures. Cont Lens Anterior Eye 2014; 37(5): 358-62.

21. Mota MC, Carvalho P, Ramalho J, Leite E. Spectrophotometric analysis of sodium fluorescein aqueous solutions. Determination of molar absorption coefficient. Int Ophthalmol. 1991; 15(5): 321-6.

22. Norn MS. Micropunctate fluorescein vital staining of the cornea. Acta Ophthalmol 1970; 48(1):108–18.

23. Korb DR, Korb JM. Corneal staining prior to contact lens wearing. J Am Optom Assoc 1970; 41(3): 228–32.

24. Savini G, Prabhawasat P, Kojima T, Grueterich M, et al. The challenge of dry eye diagnosis. Clin Ophthalmol 2008; 2(1): 31-55.

25. Pflugfelder SC, Tseng SC, Sanabria O, Kell H, et al. Evaluation of subjective assessments and objective diagnostic tests for diagnosing tear-film disorders known to cause ocular irritation. Cornea 1998; 17(1): 38–56.

26. Noecker RJ. Comparison of initial treatment response to two enhanced-viscosity artificial tears. Eye Contact Lens 2006; 32(3): 148–52.

27. Stiegemeier MJ, Friederichs GJ, Hughes JL, Larsen S, et al. Clinical evaluation of a new multi-purpose disinfecting solution in symptomatic contact lens wearers. Cont Lens Anterior Eye 2006; 29(3):143–51.

28. Nichols JJ, Nichols KK, Puent B, Saracino M, et al. Evaluation of tear film interference patterns and measures of tear break-up time. Optom Vis Sci 2002; 79(6): 363-9.

29. Fahim MM, Haji S, Koonapareddy CV, Fan VC, et al. Fluorophotometry as a diagnostic tool for the

evaluation of dry eye disease. BMC Ophthalmol 2006; 26: 6: 20.

30. Miyata K, Amano S, Sawa M, Nishida T. A novel grading method for superficial punctate keratopathy magnitude and its correlation with corneal epithelial permeability. Arch Ophthalmol 2003; 121(11): 1537–9.

31. Tan B, Zhou Y, Svitova T, Lin MC. Objective quantification of fluorescence intensity on the corneal surface using a modified slit-lamp technique. Eye Contact Lens 2013; 39(3): 239-46.

32. Schwallie JD, McKenney CD, Long WD, McNeil A. Corneal staining patterns in normal non-contact lens wearers. Optom Vis Sci 1997; 74(2): 92–8.

33. Dundas M, Walker A, Woods RL. Clinical grading of corneal staining of non-contact lens wearers. Ophthalmic Physiol Opt 2001; 21: 30–5.

34. Altinors DD, Akca S, Akova YA, Bilezikci B, et al. Smoking associated with damage to the lipid layer of the ocular surface. Am J Ophthalmol 2006; 141(6): 1016–21.

35. Dogru M, Okada N, Asano-Kato N, Igarashi A, et al. Alterations of the ocular surface epithelial mucins 1, 2, 4 and the tear functions in patients with atopic keratoconjunctivitis. Clin Exp Allergy 2006; 36(12): 1556–65.

36. Efron N, Morgan PB, Katsara SS. Validation of grading scales for contact lens complications. Ophthalmic Physiol Opt 2001; 21(1): 17-29.

37. Lebow KA, Schachet JL. Evaluation of corneal staining and patient preference with use of three multi-purpose solutions and two brands of soft contact lenses. Eye Contact Lens 2003; 29(4): 213-20.

38. Carnt N, Jalbert I, Stretton S, Naduvilath T, et al. Solution toxicity in soft contact lens daily wear is associated with corneal inflammation. Optom Vis Sci 2007; 84(4): 309–15.

39. Szczotka-Flynn L, Debanne SM, Cheruvu VK, Long B, et al. Predictive factors for corneal infiltrates with continuous wear of silicone hydrogel contact lenses. Arch Ophthalmol 2007; 125: 488–92.

40. Fleiszig SM. The Glenn A. Fry award lecture 2005. The pathogenesis of contact lens-related keratitis. Optom Vis Sci 2006; 83(12): 866–73.

41. Feenstra RP, Tseng SC. Comparison of fluorescein and rose Bengal staining. Ophthalmology 1992; 99(4): 605–17.

42. Bergmanson JP. Histopathological analysis of the corneal epithelium after contact lens wear. J Am Optom Assoc 1987; 58(10): 812–8.

43. Wilson G, Ren H, Laurent J. Corneal epithelial fluorescein staining. J Am Optom Assoc 1995; 66(7): 435–41.

44. Dumbleton K, Jones L, Chalmers R, Williams-Lyn D, et al. Clinical characterization of spherical post-lens debris associated with lotrafilcon high-Dk silicone lenses. CLAO J 2000; 26(4):186–92.

45. Slusser TG, Lowther GE. Effects of lacrimal drainage occlusion with nondissolvable intracanalicular plugs on hydrogel contact lens wear. Optom Vis Sci 1998; 75(5): 330–8.

46. Christensen MT, Cohen S, Rinehart J, Akers F, et al. Clinical evaluation of an HP-guar gellable lubricant eye drop for the relief of dryness of the eye. Curr Eye Res 2004; 28(1): 55–62.

47. Paugh JR, Marsden HJ, Edrington TB, Deland PN, et al. A pre-application drop containing carboxy methylcellulose can reduce multipurpose solution-induced corneal staining. Optom Vis Sci 2007; 84: 65–71.

48. Marsh P, Pflugfelder SC. Topical nonpreserved methylprednisolone therapy for keratoconjunctivitis sicca in Sjogren syndrome. Ophthalmology 1999; 106: 811–6.

49. Aragona P, Stilo A, Ferreri F, Mobrici M. Effects of the topical treatment with NSAIDs on corneal sensitivity and ocular surface of Sjogren's syndrome patients. Eye 2005; 19: 535–9.

50. Thakur A, Willcox MD. Contact lens wear alters the production of certain inflammatory mediators

in tears. Exp Eye Res 2000; 70: 255–9.

51. Begley CG, Barr JT, Edrington TB, Long WD, et al. Characteristics of corneal staining in hydrogel contact lens wearers. Optom Vis Sci 1996; 73: 193–200.

52. Punjabi OS, Adyanthaya RS, Mhatre AD, Jehangir RP. Rheumatoid arthritis is a risk factor for dry eye in the Indian population. Ophthalmic Epidemiol 2006; 13(6): 379-84.

53. Smith JA, Vitale S, Reed GF, Grieshaber SA, et al. Dry eye signs and symptoms in women with premature ovarian failure. Arch Ophthalmol 2004; 122: 151–6.

54. Nichols KK, Mitchell GL, Simon KM, Chivers DA, et al. Corneal staining in hydrogel lens wearers. Optom Vis Sci 2002; 79: 20–30.

55. Zeev MS, Miller DD2, Latkany R. Diagnosis of dry eye disease and emerging technologies. Clin Ophthalmol 2014; 8: 581-90.

56. Guillon JP, Guillon M, Malgouyres S. Corneal desiccation staining with hydrogel lenses: tear film and contact lens factors. Ophthalmic Physiol Opt 1990; 10: 343–50.

57. Nichols KK, Nichols JJ, Mitchell GL. The relation between tear film tests in patients with dry eye disease. Ophthalmic Physiol Opt 2003; 23: 553–60.

58. Bourcier T, Acosta MC, Borderie V, Borras F, et al. Decreased corneal sensitivity in patients with dry eye. Invest Ophthalmol Vis Sci 2005; 46: 2341–5.

59. Kline LN, DeLuca TJ, Fishberg GM. Corneal staining relating to contact lens wear. J Am Optom Assoc 1979; 50(3): 353-7.

60. Nichols JJ, Sinnott LT. Tear film, contact lens, and patient-related factors associated with contact lens-related dry eye. Invest Ophthalmol Vis Sci 2006; 47(4): 1319–28.

61. Little SA, Bruce AS. Role of the post-lens tear film in the mechanism of inferior arcuate staining with Ultrathin hydrogel lenses. CLAO J 1995; 21: 175–81.

62. Stapleton F, Kasses S, Bolis S, Keay L. Short term wear of high Dk soft contact lenses does not alter corneal epithelial cell size or viability. Br J Ophthalmol 2001; 85: 143–6.

63. Ichijima H, Yokoi N, Nishizawa A, Kinoshita S. Fluorophotometric assessment of rabbit corneal epithelial barrier function after rigid contact lens wear. Cornea 1999; 18: 87–91.

64. Goldberg EP, Bhatia S, Enns JB. Hydrogel contact lens-corneal interactions: a new mechanism for deposit formation and corneal injury. CLAO J 1997; 23(4): 243-8.

65. Mondino BJ, Salamon SM, Zaidman GW. Allergic and toxic reactions of soft contact lens wearers. Surv Ophthalmol 1982; 26: 337–44.

66. Coward BD, Neumann R, Callender M. Solution intolerance among users of four chemical soft lens care regimens. Am J Optom Physiol Opt. 1984; 61(8): 523-7.

67. Andrasko G, Ryen K. Corneal staining and comfort observed with traditional and silicone hydrogel lenses and multipurpose solution combinations. Optometry 2008; 79(8): 444–454.

68. Zigler L, Cedrone R, Evans D, Helbert-Green C, et al. Clinical evaluation of silicone hydrogel lens wear with a new multipurpose disinfection care product. Eye Contact Lens 2007; 33(5): 236–43.

69. Reim M, Schrage NF, Becker J. Interactions between ocular surface fluid and cornea related to contact lenses. Eur J Ophthalmol 2001; 11(2): 105-15.

70. Young G, Keir N, Hunt C, Woods CA. Clinical evaluation of long-term users of two contact lens care preservative systems. Eye Contact Lens 2009; 35(2): 50 –8.

71. Nichols KK, Nichols JJ, Mph M, Mitchell L. The lack of association between signs and symptoms in patients with dry eye disease. Cornea 2004; 23: 762–70.

72. Schein OD, Tielsch JM, Munoz B, Bandeen-Roche K, et al. Relation between signs and symptoms of dry eye in the elderly: a population-based perspective. Ophthalmology 1997; 104: 1395–401.

73. Research in dry eye: report of the Research Subcommittee of the International Dry Eye WorkShop (2007). Ocul Surf 2007; 5(2): 179 –93.

74. The definition and classification of dry eye disease: report of the Definition and Classification Subcommittee of the International Dry Eye WorkShop (2007) .Ocul Surf 2007; 5(2): 75–92.

75. Vitali C, Bombardieri S, Jonsson R, Moutsopoulos HM, et al. Classification criteria for Sjogren's syndrome: a revised version of the European criteria proposed by the American-European Consensus Group. Ann Rheum Dis 2002; 61: 554-8.

76. Lemp MA. Report of the National Eye Institute/Industry workshop on Clinical Trials in Dry Eyes. CLAO J 1995; 21(4): 221–32.

77. Morgan PB, Maldonado-Codina C. Corneal staining: do we really understand what we are seeing? Cont Lens Anterior Eye 2009; 32: 48–54.

78. Garofalo RJ, Dassanayake N, Carey C, Stein J, et al. Corneal staining and subjective symptoms with multipurpose solutions as a function of time. Eye Contact Lens 2005; 31(4): 166–74.

79. Caffery BE, Josephson JE. Corneal staining after sequential instillations of fluorescein over 30 days. Optom Vis Sci 1991; 68: 467–9.

80. Josephson JE, Caffery BE. Corneal staining after instillation of topical anesthetic (SSII). Invest Ophthalmol Vis Sci 1988; 29: 1096–9.

81. Tabery HM. Micropunctate fluorescein staining of the human corneal surface: microerosions or cystic spaces? A non-contact photomicrographicin vivo study. Acta Ophthalmol Scand 1997; 75(2): 134–6.

82. Tabery HM. Dual appearance of fluorescein staining in vivo of diseased human corneal epithelium: a non-contact photomicrographic study. Br J Ophthalmol 1992; 76: 43–4.

83. Liu Z, Pflugfelder SC. Corneal surface regularity and the effect of artificial tears in aqueous tear deficiency. Ophthalmology 1999; 106: 939–43.

84. Millar TJ, Papas EB, Ozkan J, Jalbert I, et al. Clinical appearance and microscopic analysis of mucin balls associated with contact lens wear. Cornea 2003; 22: 740–5.

85. Ladage PM, Petroll WM, Jester JV, Fisher S, et al. Spherical indentations of human and rabbit corneal epithelium following extended contact lens wear. CLAO J 2002; 28: 177–80.

86. Itoh R, Yokoi N, Kinoshita S. Tear film instability induced by rigid contact lenses. Cornea 1999; 18(4): 440-3.

87. Wilson G, Schwallie JD, Bauman RE. Comparison by contact lens cytology and clinical tests of three contact lens types. Optom Vis Sci 1998; 75(5): 323–9.

88. Mantelli F, Argueso P. Functions of ocular surface mucins in health and disease. Curr Opin Allergy Clin Immunol 2008; 8: 477–83.

89. Gipson IK HY, Argueso P. Character of ocular surface mucins and their alteration in dry eye disease. Ocul Surf 2004; 2: 131–48.

90. McNamara NA, Polse KA, Fukunaga SA, Maebori JS, et al. Soft lens extended wear affects epithelial barrier function. Ophthalmology 1998; 105: 2330–5.

91. Thinda S, Sikh PK, Hopp LM, Glasgow BJ. Polycarbonate membrane impression cytology: evidence for fluorescein staining in normal and dry eye corneas. Br J Ophthalmol 2010; 94: 406–9.

92. Maryam Mokhtarzadeh, Richard Casey, and Ben J. Glasgow. Fluorescein Punctate Staining Traced to Superficial Corneal Epithelial Cells by Impression Cytology and Confocal Microscopy. Invest Ophthalmol Vis Sci 2011; 52: 2127-35.

93. Jones L, MacDougall N, Sorbara LG. Asymptomatic corneal staining associated with the use of balafilcon silicone-hydrogel contact lenses disinfected with a polyaminopropyl biguanide-preserved care regimen. Optom Vis Sci 2002; 79(12): 753–61.

94. Malet F. An acute clinical comparison of corneal staining and comfort associated with contact lens care solutions. Cont Lens Anterior Eye 2014; 37(5): 351-7.

95. Maldonado-Codina C1, Read ML, Efron N, Dobson CB, et al. Observation of solution-induced corneal staining with fluorescein, rose Bengal and lissamine green. Cont Lens Anterior Eye 2013; 36(5):267-70.

96. Tabery HM. Corneal surface changes in Thygeson's superficial punctate keratitis: a clinical and non-contact photomicrographic in vivo study in the human cornea. Eur J Ophthalmol 2004; 14: 85–93.

97. Bright FV, Merchea MM, Kraut ND, Maziarz EP, et al. A preservative-and-fluorescein interaction model for benign multipurpose solution-associated transient corneal hyperfluorescence. Cornea 2012; 31(12): 1480-8.

98. Peterson RC, Fonn D, Woods CA, Jones L. Impact of a rub and rinse on solution-induced corneal staining. Optom Vis Sci 2010; 87(12): 1030-6.

99. Bandamwar KL, Garrett Q, Papas EB. Mechanisms of superficial micropunctate corneal staining with sodium fluorescein: The contribution of pooling. Cont Lens Anterior Eye 2012; 35: 81-4.

100. Powell CH, Lally JM, Hoong LD, Huth SW. Lipophilic versus hydrodynamic modes of uptake and release by contact lenses of active entities used in multipurpose solutions. Cont Lens Anterior Eye 2010; 33: 9–18.

101. Carnt NA, Evans VE, Naduvilath TJ, Willcox MD, et al. Contact lens-related adverse events and the silicone hydrogel lenses and daily wear care system used. Arch Ophthalmol 2009; 127: 1616–23.

102. Chalmers RL, Keay L, McNally J, Kern J. Multicenter case-control study of the role of lens materials and care products on the development of corneal infiltrates. Optom Vis Sci 2012; 89: 316–25.

103. Maltseva IA, Fleiszig SM, Evans DJ, Kerr S, et al. Exposure of human corneal epithelial cells to contact lenses in vitro suppresses the upregulation of human beta-defensin-2 in response to antigens of Pseudomonas aeruginosa. Exp Eye Res 2007; 85: 142–53.

104. Brautaset RL, Nilsson M, Leach N, Miller WL, et al. Corneal and conjunctival epithelial staining in hydrogel contact lens wearers. Eye Contact Lens 2008; 34(6): 312-6.

105. Bandamwar KL, Papas EB, Garrett Q. Fluorescein staining and physiological state of corneal epithelial cells. Cont Lens Anterior Eye 2014; 37(3): 213-23.

106. Lim MJ, Hurst RK, Konynenbelt BJ, Ubels JL. Cytotoxicity testing of multipurpose contact lens solutions using monolayer and stratified cultures of human corneal epithelial cells. Eye Contact Lens 2009; 35(6): 287-96.

107. Bron AJ, Evans VE, Smith JA. Grading of corneal and conjunctival staining in the context of other dry eye tests. Cornea 2003; 22(7): 640-50.

108. Sindt CW, Critser DB, Grout TK, Kern JR. Effects of fluorescein staining on laser in vivo confocal microscopy images of the cornea. J Ophthalmol 2012; 2012: 541974.Epub 2012 Jan 26.

109. Lipener C; Contact Lens Advisory in Scientific Studies (CLASS) group. A randomized clinical comparison of OPTI-FREE EXPRESS and ReNu MultiPLUS multipurpose lens care solutions. Adv Ther 2009; 26(4): 435-46.

110. Mowrey-McKee M, Sills A, Wright A. Comparative cytotoxicity potential of soft contact lens care regimens. CLAO J 2002; 28(3): 160–4.

111. Chuang EY, Li DQ, Bian F, Zheng X, et al. Effects of contact lens multipurpose solutions on human corneal epithelial survival and barrier function. Eye Contact Lens 2008; 34(5): 281–6.

112. Cavet ME, Harrington KL, VanDerMeid KR, Ward KW, et al. Comparison of the effect of multipurpose contact lens solutions on the viability of cultured corneal epithelial cells. Cont Lens Anterior Eye 2009; 32(4): 171–5.

113. Dutot M, Warnet JM, Baudouin C, Rat P. Cytotoxicity of contact lens multipurpose solutions: Role of oxidative stress, mitochondrial

activity and P2X7 cell death receptor activation. Eur J Pharm Sci 2008; 33: 138–45.

114. Wright A, Mowrey-McKee M. Comparative cytotoxicity potential of soft contact lens care products. Cutan Ocul Toxicol 2005; 24: 53–64.

115. Gorbet MB, Tanti NC, Crockett B, Mansour L, et al. Effect of contact lens material on cytotoxicity potential of multipurpose solutions using human corneal epithelial cells. Mol Vis 2011; 17: 3458–3467.

116. Imayasu M, Shiraishi A, Ohashi Y, Shimada S, et al. Effects of multipurpose solutions on corneal epithelial tight junctions. Eye Contact Lens 2008; 34: 50-5.

117. Gorbet MB, Tanti NC, Jones L, Sheardown H. Corneal epithelial cell biocompatibility to silicone hydrogel and conventional hydrogel contact lens packaging solutions. Mol Vis 2010; 16: 272-82.

118. Santodomingo-Rubido J, Mori O, Kawaminami S. Cytotoxicity and antimicrobial activity of six multipurpose soft contact lens disinfecting solutions. Ophthalmic Physiol Opt 2006; 26: 476-82.

119. Choy CK, Cho P, Boost MV. Cytotoxicity and effects on metabolism of contact lens care solutions on human corneal epithelium cells. Clin Exp Optom 2012; 95: 198-206.

120. Cavet ME, Harrington KL, VanDerMeid KR, Ward KW, et al. In vitro biocompatibility assessment of multipurpose contact lens solutions: Effects on human corneal epithelial viability and barrier function. Cont Lens Anterior Eye 2012; 35: 163-170.

121. Choy CK, Cho P, Boost MV, Benzie IF. Do multipurpose solutions damage porcine corneal epithelial cells? Optom Vis Sci 2009; 86(5): E447–E453.

122. Robertson DM. The effects of silicone hydrogel lens wear on the corneal epithelium and risk for microbial keratitis. Eye Contact Lens 2013; 39(1): 66–71.

123. McCanna DJ, Harrington KL, Driot JY, Ward KW, et al. Use of a human corneal epithelial cell line for screening the safety of contact lens care solutions in vitro. Eye Contact Lens 2008; 34(1): 6–12.

124. Cavet ME, VanDerMeid KR, Harrington KL, Tchao R, et al. Effect of a novel multipurpose contact lens solution on human corneal epithelial barrier function. Cont Lens Anterior Eye 2010; 33(Suppl 1): S18–S23.

125. Lehmann DM, Cavet ME, Richardson ME. Nonclinical safety evaluation of boric acid and a novel borate-buffered contact lens multi-purpose solution, Biotrue multi-purpose solution. Cont Lens Anterior Eye 2010; 33(Suppl 1): S24–S32.

126. Xu M, Sivak JG, McCanna DJ. Comparison of the effects of ophthalmic solutions on human corneal epithelial cells using fluorescent dyes. J Ocul Pharmacol Ther 2013; 29(9): 794-802.

127. Jones L, Powell CH. Uptake and release phenomena in contact lens care by silicone hydrogel lenses. Eye Contact Lens 2013; 39(1): 28–35.

128. Gorbet M, Postnikoff C. The impact of silicone hydrogel-solution combinations on corneal epithelial cells. Eye Contact Lens 2013; 39(1): 42-7.

129. Dutot M, Reveneau E, Pauloin T, Fagon R, et al. Multipurpose solutions and contact lens: modulation of cytotoxicity and apoptosis on the ocular surface. Cornea 2010; 29(5): 541–9.

130. Gorbet M, Postnikoff C. The Impact of Silicon Hydrogel–solution Combination on Epithelial Cells. Eye Contact Lens 2013; 39(1): 42-7.

131. Bakkar MM, Hardaker L, March P, Morgan PB, et al. The cellular basis for biocide-induced fluorescein hyperfluorescence in mammalian cell culture. PLoS One. 2014; 28; 9(1): e84427.

132. Aakre BM, Ystenaes AE, Doughty MJ, Austrheim Ø, Westerfjell B, Lie MT. A 6-month follow-up of successful refits from daily disposable soft contact lenses to continuous wear of high-Dk silicone-

hydrogel lenses. Ophthalmic Physiol Opt 2004; 24(2): 130–41.

133. Willcox MD. Solutions for care of silicone hydrogel lenses. Eye Contact Lens 2013; 39(1): 24-8.

134. Duench S, Sorbara L, Keir N, Simpson T, et al. Impact of silicone hydrogel lenses and solutions on corneal epithelial permeability. Optom Vis Sci 2013; 90(6): 546-56.

135. Bandamwar KL, Garrett Q, Cheung D, Huang J, et al. Onset time course of solution induced corneal staining. Cont Lens Anterior Eye 2010; 33(4): 199–201.

136. Efron N. Putting vital stains in context. Clin Exp Optom 2013; 96(4): 400-21.

137. Reindel W, Merchea MM, Rah MJ, Zhang L. Meta-analysis of the ocular biocompatibility of a new multipurpose lens care system. Clin Ophthalmol 2013; 7: 2051-6.

138. Sorbara L, Peterson R, Woods C, Fonn D. Multipurpose disinfecting solutions and their interactions with a silicone hydrogel lens. Eye Contact Lens 2009; 35(2): 92–7.

139. Pritchard N, Young G, Coleman S, Hunt C. Subjective and objective measures of corneal staining related to multipurpose care systems. Cont Lens Anterior Eye 2003; 26(1): 3–9.

140. Barr JT, Wilson BS, Gordon MO, Rah MJ, et al. Estimation of the incidence and factors predictive of corneal scarring in the Collaborative Longitudinal Evaluation of Keratoconus (CLEK) Study. Cornea 2006; 25(1): 16–25.

141. Sweeney DF, Naduvilath TJ. Are inflammatory events a marker for an increased risk of microbial keratitis? Eye Contact Lens. 2007; 33(6 Pt 2):383-7; discussion 399-400.

142. Bantseev V, McCanna DJ, Driot JY, Ward KW, et al. Biocompatibility of contact lens solutions using confocal laser scanning microscopy and the in vitro bovine cornea. Eye Contact Lens 2007; 33(6 Pt 1): 308–316.

143. Tchao R, McCanna DJ, Miller MJ. Comparison of contact lens multipurpose solutions by in vitro sodium fluorescein permeability assay. CLAO J 2002; 28(3): 151–6.

144. Carnt N, Stapleton F. Silicone hydrogel lens-solution interaction and inflammation. Eye Contact Lens 2013; 39(1): 37-41.

145. Green JA, Phillips KS, Hitchins VM, Lucas AD, et al. Material properties that predict preservative uptake for silicone hydrogel contact lenses. Eye Contact Lens 2012 Nov; 38(6): 350-7.

146. Willcox MD, Phillips B, Ozkan J, Jalbert I, et al. Interactions of lens care with silicone hydrogel lenses and effect on comfort. Optom Vis Sci 2010; 87(11): 839–46.

147. Blackburn RS, Harvey A, Kettle LL, Payne JD, et al. Sorption of poly (hexamethylenebiguanide) on cellulose: mechanism of binding and molecular recognition. Langmuir 2006; 22(13): 5636–44.

148. Bruinsma GM, Rustema-Abbing M, van der Mei HC, Lakkis C, et al. Resistance to a polyquaternium-1 lens care solution and isoelectric points of Pseudomonas aeruginosa strains. J Antimicrob Chemother 2006; 57(4): 764–6.

149. Vehige JG, Simmons PA, Anger C, Graham R, et al. Cytoprotective properties of carboxymethyl cellulose (CMC) when used prior to wearing contact lenses treated with cationic disinfecting agents. Eye Contact Lens 2003; 29(3): 177–80.

150. Gibbs DE, Stein JM, Rockett J, Nicovich-Cushing G, et al. Opti-Free chemical disinfectant: a safety study with various soft contact lenses. CLAO J 1989; 15(1): 57–60.

151. Guillon M, Maissa C. Clinical acceptance of two multipurpose solutions: MPS containing HPMC versus citrate-based MPS without rubbing. CLAO J. 2002; 28(4): 186-91.

152. Debbasch C, De La Salle SB, Brignole F, Rat P, et al. Cytoprotective effects of hyaluronic acid and Carbomer 934P in ocular surface epithelial cells. Invest Ophthalmol Vis Sci 2002; 43(11): 3409–15.

153. Ikeda T, Tazuke S, Watanabe M. Interaction of biologically active molecules with phospholipid membranes. I. Fluorescence depolarization studies on the effect of polymeric biocide bearing biguanide groups in the main chain. Biochim Biophys Acta 1983; 735(3): 380–6.

154. Paugh JR, Nguyen AL, Hall JQ Jr, Krall D, et al. A preliminary study of silicone hydrogel lens material and care solution bioincompatibilities. Cornea 2011; 30(7): 772–9.

155. Levy B. Infectious keratitis: what have we learned? Eye Contact Lens 2007; 33(6 Pt 2): 418-20; discussion 424-5.

156. Gorbet M, Peterson R, McCanna D, Woods C, et al. Human corneal epithelial cell shedding and fluorescein staining in response to silicone hydrogel lenses and contact lens disinfecting solutions. Curr Eye Res 2014; 39(3): 245-56.