

**Cutaneous Leishmaniasis or Fish tank granuloma?: Which one is the correct diagnosis?****A Case series Study on Fish tank Granuloma with Primary Diagnosis of Cutaneous Leishmaniasis in Mashhad, Iran**Fata A<sup>1-2</sup>, Rahmani Khorasani Sh<sup>3</sup>, Parian M<sup>3</sup>, Tajzadeh P<sup>4</sup>, Bojdi A<sup>5</sup>, Poustchi E<sup>1</sup>, Moghaddas E<sup>1</sup>**Abstract**

**Purpose:** *Mycobacterium marinum* is a free living acid fast bacterium which classified as atypical mycobacterium and causes a cutaneous lymphatic disease called Fish tank or swimming pool granuloma. This agent is the inhabitant of swimming pools, home aquaria and animals living inside salt or fresh water. In this case series study seven patients with fish tank granuloma are presented.

**Case presentation:** During 3 months (2016), three people who had cutaneous lymphatic lesions on their extremities were referred to parasitology laboratory of Emam Reza Hospital and special clinics. All of the individuals were clinically examined by dermatologists and introduced to the laboratory with primary diagnosis of cutaneous Leishmaniasis. Of these 2 individuals were male and 1 was female. All of the patients had history of direct contact with fish. Direct Giemsa stained smear and consequently, Ziehl- Neelsen stained smear and culture on Lowenstein- Jensen medium was performed for each individual. The results showed that all of Giemsa stained smears were negative for *Leishmania spp.*, but the result of Ziehl-Neelsen stained smears were positive for *Mycobacterium spp.* The egg yolk like colonies grown on culture, confirmed *Mycobacterium marinum* infection.

**Conclusion:** Fish tank granuloma is an emerging sporadic skin disease in Mashhad. Skin lesions are similar to cutaneous Leishmaniasis especially sporotrichotic form. Patients with skin lesions who have previous history of contact with aquarium water, manipulating fish or swimming inside fresh water pools should be considered for fish tank granuloma.

**Keywords:** *Mycobacterium marinum*, Fish tank granuloma, Cutaneous Leishmaniasis, Mashhad, Iran.

Received; Accepted

**کدام تشخیص آزمایشگاهی صحیح است؟ سالک یا گرانولوم تنگ ماهی؟**

**بررسی موارد گرانولوم استخر شنا با تشخیص اولیه لیشمانیوز جلدی در سه بیمار در مشهد**

عبدالمجید فتی<sup>۱-۲</sup>، شادی رحمانی<sup>۲</sup>، محمود پریان<sup>۱</sup>، پرستو تاج زاده<sup>۴</sup>، امین بجدی<sup>۵</sup>، الهام پوستچی<sup>۲</sup>، الهام مقدس<sup>۲</sup>

**هدف:** مایکوباکتریوم مارینوم (*Mycobacterium marinum*) یک باکتری اسید فاست آزاد زی است که در گروه مایکوباکتریوم های آتیبیک قرار می گیرد و عامل یک بیماری پوستی لنفاوی بنام گرانولوم تنگ ماهی یا استخر شنا می باشد. این ارگانیزم بیشتر در استخرهای طبیعی، آکواریوم های خانگی و آبزیان آبهای شور و شیرین وجود دارد. در این گزارش سه نفر که در مشهد مبتلا به گرانولوم تنگ ماهی گردیده اند، معرفی و شرح داده شده اند.

**گزارش موارد:** در طول ۳ ماه از سال ۱۳۹۵، سه نفر که دارای ضایعات جلدی روی اندام های خود بودند به آزمایشگاه انگل شناسی و کلینک ویژه بیمارستان امام رضا مراجعه نمودند. تمام افراد توسط پزشک متخصص پوست معاینه شده و با تشخیص بالینی اولیه سالک جهت تشخیص قطعی علت ضایعه به آزمایشگاه معرفی شده بودند. از این تعداد ۲ نفر مرد و ۱ نفر زن بودند. ابتدا برای بیماران اسمیر مستقیم رنگ آمیزی گیمسا تهیه گردید و در صورت منفی بودن نتیجه با توجه به شرح حال بیماران رنگ آمیزی زیل نلسون و کشت روی محیط لونشتاین جانسن تهیه شد. مشاهده باسیل های قرمز رنگ و یا رشد کلنی های زرد رنگ عفونت *Mycobacterium marinum* را در ضایعات پوستی تایید نمود.

**نتیجه گیری:** گرانولوم تنگ ماهی یک بیماری پوستی نوپدید در مشهد است که بصورت اسپورادیک مشاهده می شود. ضایعات پوستی شباهت بالینی زیادی با سالک بویژه فرم اسپوروتریکوتیک دارند. بیمارانی که ضایعات پوستی آنها مشابه سالک می باشد

و سابقه تماس با ماهی و یا شنا در استخرهای دارای ماهی دارند بایستی از نظر گرانولوم تنگ ماهی نیز آزمایش شوند.

**کلمات کلیدی:** مایکوباکتریوم مارینوم، گرانولوم تنگ ماهی، سالک، مشهد

**نویسنده مسئول:** عبدالمجید فتی، [FataA@mums.ac.ir](mailto:FataA@mums.ac.ir)

آدرس: مشهد، آزمایشگاه مرکزی بیمارستان امام رضا(ع)، گروه انگل شناسی و قارچ شناسی

۱- گروه انگل شناسی و قارچ شناسی، آزمایشگاه مرکزی بیمارستان امام رضا(ع)، مشهد، ایران

۲- استاد مرکز تحقیقات بیماریهای پوستی و لیشمانیوز جلدی، دانشکده پزشکی، دانشگاه علوم پزشکی مشهد، ایران

۳- گروه انگل شناسی و قارچ شناسی، دانشکده پزشکی، دانشگاه علوم پزشکی مشهد، ایران

۴- استادیار گروه میکروب شناسی، مجتمع آموزش عالی سلامت کاشمر، ایران

۵- دانشیار گروه بیماریهای عفونی، بیمارستان امام رضا(ع)، دانشکده پزشکی، دانشگاه علوم پزشکی مشهد، ایران

## مقدمه

موارد انتقال غیر مستقیم نیز وجود دارد (۶). در این مقاله سه بیمار مبتلا به عفونت مایکوباکتریومی که همگی با تشخیص بالینی لیشمانیوز پوستی به آزمایشگاه معرفی شده و در نهایت عفونت مایکوباکتریوم مارینوم تشخیص داده شد، معرفی و تشریح می‌گردد (۷،۸). در طول ۳ ماه از سال ۱۳۹۵، سه نفر که دارای ضایعات جلدی روی اندام های خود بودند به آزمایشگاه انگل شناسی و کلینک ویژه بیمارستان امام رضا مراجعه نمودند. تمام افراد توسط پزشک متخصص پوست معاینه شده و با تشخیص بالینی اولیه سالک جهت تشخیص قطعی علت ضایعه به آزمایشگاه معرفی شده بودند. از هر یک از بیماران شرح حال کامل شامل مدت شروع ضایعه پوستی تماس با ماهی و آب آکواریوم و یا شنا در استخرهای طبیعی و نیز سابقه درمان قبلی گرفته شد. برای تمام بیماران اسمیر مستقیم به روش رنگ آمیزی گیمسا و با توجه به شرح حال بیماران زیل نیلسن تهیه شد که پس از انجام آزمایش، نتیجه برای تمامی افراد از نظر لیشمانیا منفی ولی از نظر مایکوباکتریوم مثبت بود. با کسب رضایت بیماران و تجویز پزشک معالج برای هر ۳ نفر کشت روی محیط لوینشتاین جنسن انجام گردید که در تمامی موارد رشد کلنی های زرد رنگ وجود *Mycobacterium marinum* را در ضایعات بیمارانی که کشت برای آنها انجام شده بود را تایید نمود. در این مطالعه اطلاعات بالینی بیماران و نتایج درمان دو نفر مورد بررسی قرار گرفت.

## گزارش موارد

الف- یک خانم ۲۳ ساله، کارمند یک شرکت دولتی از وجود یک ضایعه پوستی روی انگشت وسط دست راستش

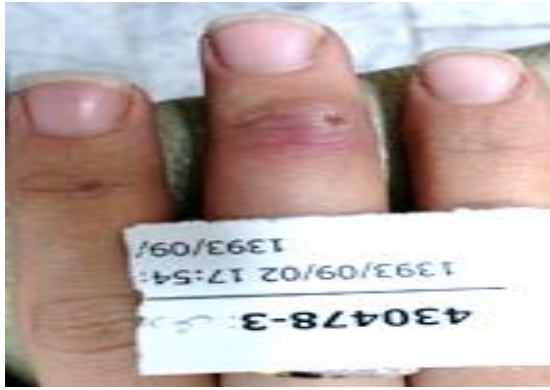مایکوباکتریوم مارینوم (که در گذشته مایکوباکتریوم بالنئی خوانده می‌شد) یک باکتری اسید فاست آزادزی است که در گروه ۱ مایکوباکتریوم های آتیبیک در طبقه بندی Runyon جای می‌گیرد و می‌تواند باعث عفونت فرصت طلب در انسان شود (۱). مایکوباکتریوم مارینوم یک مایکوباکتریوم آتیبیک است که باعث ایجاد عفونت پوستی به نام گرانولوم استخر شنا در افراد شاغل در محیط های مرتبط با آب، به صورت ضایعات قرمز رنگ پاپولوندولار یا پلاک مانند در اندام ها غالباً در دست ها و به ویژه انگشتان می‌شود. علائم بالینی این بیماری بسیار شبیه لیشمانیوز پوستی است و غالباً به شکل اسپوروتریکوتیک (*Sporotrichotic*) همراه با تورم غدد لنفاوی می‌باشد (۲). مایکوباکتریوم مارینوم در سرتاسر جهان گسترش دارد. این ارگانسیم بسیاری از سطوح مرتبط با آب را اشغال کرده است (۳). موارد متعددی از عفونت انسان با این میکروارگانسیم گزارش شده است که از طریق استخرها و رودخانه‌ها و سرچشمه‌های آلوده منتقل شده است. تعداد زیادی ناقل از جمله ماهی های آبهای شور و تازه، دلفین، خرچنگ، حلزون و صدف خوراکی برای عفونت انسانی مطرح شده‌اند (۴). مایکوباکتریوم مارینوم می‌تواند به عنوان یک خطر مشخص برای مشاغل خاصی مانند کارگران کلینیک حیوانات اهلی و کسانی که با ماهی و آکواریوم ها یا برکه های آب شور و شیرین حاوی ماهی سروکار دارند، باشد. هرچند عفونت می‌تواند با جراحی مستقیم توسط باله‌ها یا گاز گرفتن ماهی ایجاد شود (۵). در بیشتر موارد گرانولوم ناشی از جراحی هایی است که در حین تمیز کردن ماهی یا تعویض آب آکواریوم ایجاد می‌شود. بعضی

شکایت داشت. ضایعه از ۶ ماه پیش پیدا شده و طی این مدت وی شکایتی از درد و سوزش، خارش نداشته است. ولی به پزشک عمومی مراجعه نموده که با تشخیص عفونت باکتریال و بدون دستور انجام آزمایش تحت یک دوره درمان با کلینداماسین قرار گرفته ولی بهبودی حاصل نشده بود. کمی بعد با ایجاد تورم، اریتم و حساسیت به لمس در انگشت که به دنبال آن درد منتشر عضلانی نیز ایجاد شده بود به پزشک متخصص مراجعه کرد که بنا به درخواست پزشک متخصص پوست به آزمایشگاه انگل شناسی کلینیک ویژه امام رضاع) ارجاع داده شد. پزشک متخصص با توجه به منطقه جغرافیایی و شکل بالینی ضایعه با تشخیص اولیه لیشرمانیوز جلدی بیمار را برای تشخیص قطعی به آزمایشگاه معرفی نمود (شکل ۱)، پس از نمونه برداری و تهیه گستره مستقیم به روش رنگ آمیزی گیمسا و بررسی میکروسکوپی برای تشخیص لیشرمانیوز، نتیجه آزمایش از نظر مشاهده لیشرمانیا منفی گزارش گردید. سپس با تماس با پزشک معالج مجوز نمونه برداری برای تهیه یک گستره مستقیم دیگر با رنگ آمیزی زیل نلسون به منظور یافتن باسیل های اسید فاست انجام گردید. تعداد باسیل های اسید فاست در گستره مستقیم زیاد و قابل توجه بود (شکل ۲). سپس با کسب رضایت بیمار نمونه دیگری از ضایعه نیز برای کشت در محیط لوون اشتاین جانسون (Lowenstein-Jensen) تهیه گردید. پس از گذشت ۷ هفته کلنی های کند رشد زرد رنگ به شکل زرده تخم مرغ با تشخیص مایکوباکتریوم مارینوم روی محیط کشت ظاهر شد. در سوال از تاریخچه تماس و فعالیت هایش، بیمار بیان کرد که آکواریومی از ماهی های گرمسیری در منزل دارد و در ضمن به یاد آورد قبل از پیدایش ضایعه دستش در هنگام تمیز کردن آکواریوم و رسیدگی به ماهی ها چندین بار خراش برداشته و زخم شده بود. نهایتا با پیگیری وضعیت بیمار بعد از مراجعه به پزشک متخصص عفونی، بیمار با Ciprofloxacin 500 mg دو بار در روز به همراه Rifampin 600 mg دو بار در روز به مدت ۳ ماه تحت درمان قرار گرفت و بعد از ۶ ماه ضایعه پوستی کاملا برطرف شد و هیچ اثری از آن به جا نماند. بیمار برای تهیه عکس پس از بهبودی مراجعه نکرد.

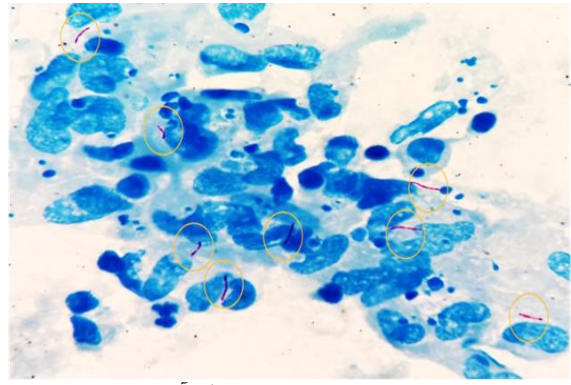
ب- یک مرد ۶۹ ساله، بازنشسته آموزش و پرورش با یک ضایعه پوستی روی مچ دست راستش با سابقه دیابت

ملیتوس، گرفتگی عروق و فشار خون بالا داشت. بعد از معاینه کامل ضایعه، متوجه وجود ضایعاتی ریز و ثانویه و پراکنده روی انگشت کوچک همان دست بیمار شدیم، که به گفته خود بیمار دو ماه قبل از پیدایش زخم اصلی ایجاد شده بود. بیمار زخم های اولیه را قرمز، حساس به لمس و ناصاف ذکر می کرد که حاشیه آن تا حدی متورم بود و می گفت که این زخمها شبیه ضایعات پسوریازیس بودند. اگر چه زخمها سطحی بودند، بیمار ترمیم آنها را کندتر از معمول گزارش می کرد. همچنین از مچ دست تا زیر بغل بیمار تمامی غدد و گره های لنفاوی برآمده و فعال شده بودند و لنفادنوپاتی به وضوح گزارش شد. زخم روی مچ بیمار با نمای بالینی ماکولار، زخمی شونده و دارای چند راس و به صورت دردناک بود (شکل ۳-۴). به علت اینکه درخواست پزشک از نظر لیشرمانیا بود، یک لام با رنگ آمیزی گیمسا نیز تهیه شد. لام گیمسا از نظر جسم لیشرمن منفی بود. از بیمار در رابطه با داشتن ماهیهای گرمسیری یا آکواریوم و تماس با آب سوال شد و بیمار به این نکته اشاره کرد که پسرش چندین سال است که آکواریومی را در منزل نگهداری می کند و غذا دادن و تمیز کردن آکواریوم را بر عهده پدرش نهاده است. او اشاره کرد که دستش بارها با شیشه آکواریوم زخمی شده و بعد از ایجاد زخم دیگر از دستکش ضخیم در حین کار با آکواریوم استفاده کرده اما قبل از آن از دستکش استفاده نمی کرده است. با توجه بیمار و کسب رضایت از او نمونه دیگری با رنگ آمیزی زیل نلسون تهیه شد و بخشی از نمونه هم در محیط لونشتاین جانسن کشت داده شد. باسیل های اسید فاست مایکوباکتریوم در لام زیل نلسون مشاهده و گزارش گردید (شکل ۵) و بعد از ۸ هفته محیط کشت نیز نتیجه را تایید کرد. در نهایت بعد از مراجعه به پزشک متخصص عفونی، برای بیمار داروی Clarithromycin تجویز شد و نهایتا بعد از چند ماه بهبود یافت و تنها اسکار زخم قبلی باقی ماند (شکل ۶).

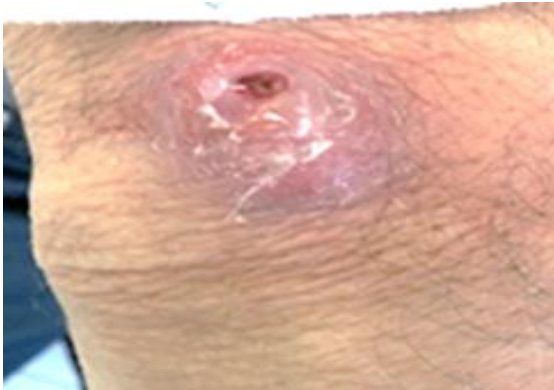ج- مرد ۳۲ ساله ای که فروشنده ماهی و آکواریوم خانگی بود، روی مفصل انگشت شست دست راستش از ۳ ماه قبل ضایعه ای ظاهر و بتدرج بصورت یک ندول در آمده و یکماه قبل نیز پاپول کوچکی به فاصله ۲/۵ سانتیمتر در راستای ندول ایجاد شده بود برای تشخیص از نظر سالک مراجعه نمود (شکل ۷). بیمار هیچ شکایتی از درد و سوزش نداشت و با لی با فشار بر ضایعه روی مفصل کمی



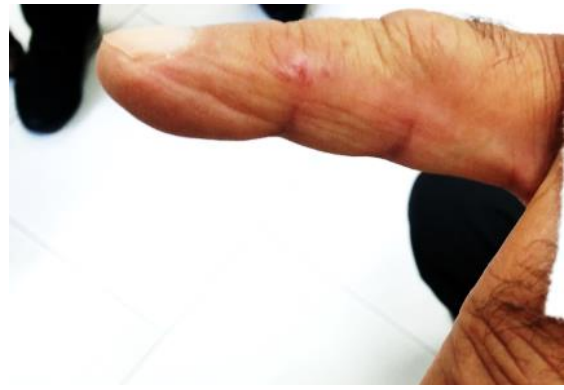شکل ۱: ضایعه پوستی پاپولی روی هر دو انگشت دست چپ بیمار الف



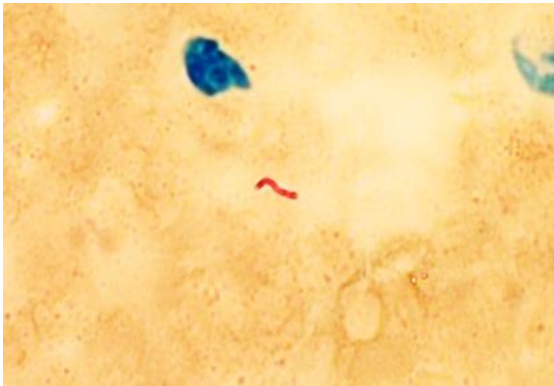
شکل ۲: باسیل های اسید فاست در رنگ آمیزی زیل نلسون ضایعه پوستی بیمار الف



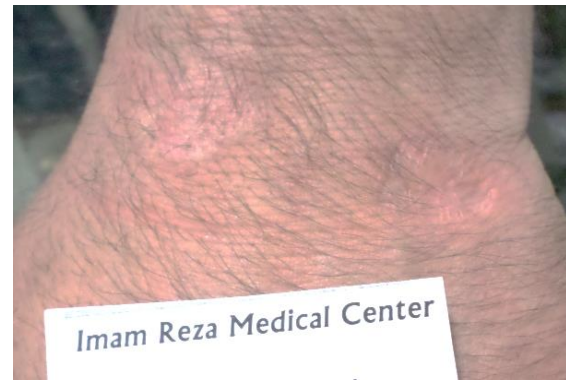شکل ۳: نمای ضایعه مچ دست بیمار ب



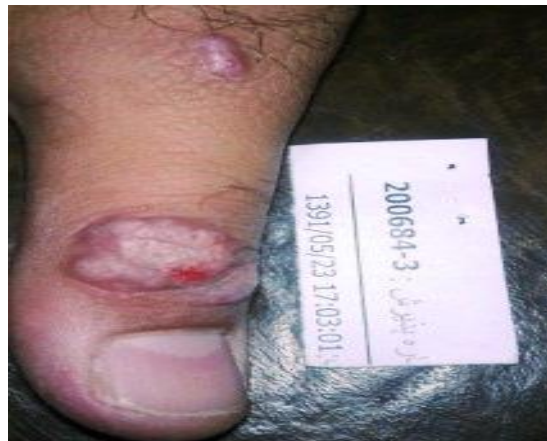شکل ۴: اشکال وزیکولی اقماری در حاشیه



شکل ۵: باسیل اسید فاست در نمای میکروسکوپی نمونه از ضایعه جلدی بیمار به رنگ آمیزی زیل نلسون



شکل ۶: اسکار پس از بهبودی ضایعه مچ دست بیمار ب

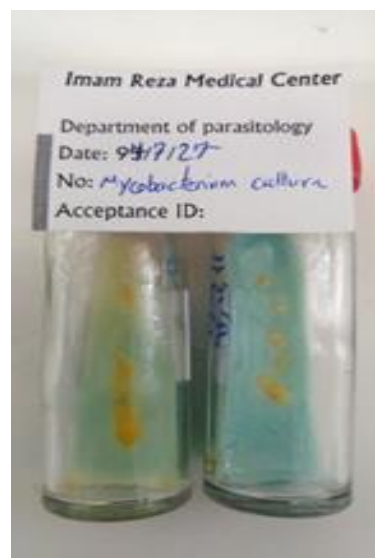

شکل ۷: دو ضایعه با نمای نودولار و پاپول روی انگشت

احساس درد داشت. همچنین از خارش گاه گاه نیز در محل ضایعه حکایت می‌کرد. دوماه قبل از این بیمار با مراجعه به پزشک عمومی درمان با آنتی‌بیوتیک Amoxicillin 500mg را شروع کرده بود اما هیچ تاثیری بر روند درمان بیماری‌اش نداشت. از بیمار نمونه تهیه گردید و اسمیرها به روش گیمسا و زیل نلسون رنگ‌آمیزی گردید. آزمایش از نظر وجود جسم لیشمن منفی اما از نظر وجود باسیل‌های اسید فست مایکوباکتریوم مثبت گزارش شد. از بیمار طی نمونه مجدد کشت میکروبی روی محیط لونشتاین جنسن به عمل آمد که بعد از ۳ هفته کلنی‌های زرد رنگ مایکوباکتریوم ماریوم بر روی آن نمایان شد (شکل ۸). بیمار با داکسی-سایکلین ۱۰۰mg خوراکی یکبار در روز و سیپرو-فلوکساسین ۵۰۰ mg خوراکی دو بار در روز درمان شد و بعد از ۲ ماه ضایعه به طور کامل بهبود یافت.

فراوانی گونه‌های باکتری‌های غیر سلی (Nontuberculous mycobacteria (NTM) طبق قانون DOTS (هر چه میزان مایکوباکتریومهای سلی کاهش پیدا کند در عوض مقدار مایکوباکتریومهای غیر سلی رو به افزایش است (۱۱، ۱۰).

شبهات ضایعات پوستی مایکوباکتریومی به ضایعات لیشمانیوز جلدی که معمولا به شکل پاپولها و ندول‌هایی سطحی به همراه پلاک‌های اریتروماتوز دیده می‌شوند سبب می‌شود که در تشخیص اولیه، این دو بیماری با هم اشتباه شوند. فتی و همکاران اولین بار در دومین کنگره بین‌المللی انگل‌شناسی چند بیمار را که با تابلو لیشمانیوز جلدی توسط پزشکان متخصص پوست جهت انجام آزمایش از نظر سالک به آزمایشگاه معرفی شده بودند ارائه نمود (۱۲). علاوه بر این در لیشمانیوز تعدد ضایعات در اثر گزش‌های متعدد و در مایکوباکتریوزیس وجود ضایعات اقماری در اطراف زخم و فرم اسپروتریکوئیدی، باعث ایجاد شبهات دیگری در فرم بالینی ضایعه می‌شود (۱۳). هر دو نوع زخم معمولا برای چندین ماه باقی می‌ماند، بنابراین از نظر سن ضایعه نیز به هم مشابه‌اند. از این رو تشخیص زخم‌های سالک و مایکوباکتریوم به ویژه در مناطق آندمیک از اهمیت خاصی برخوردار است.



شکل ۸: کلنی‌های مایکوباکتریوم محیط

کشت لوینشتاین جنسن

بیماری کرانولوم تنگ ماهی یک عفونت نوپدید در مشهد می‌باشد که چند سالی است بیماران خود را به مطب و کلینیک‌های پوست و آزمایشگاه‌ها می‌کشاند. با توجه به اینکه سالک از بیماری‌های شایع و آندمیک در مشهد می‌باشد لذا توجه به ضایعات جلدی خصوصا روی انگشتان و پشت دست از نظر این بیماری با اهمیت است. خصوصا در مواردی که آزمایش از نظر سالک منفی است و سابقه تماس قبلی با آکواریوم و ماهی یا شنا در استخر-های طبیعی در شرح حال بیمار مشاهده می‌شود. گرفتن شرح حال کامل از اینگونه بیماران، کمک شایانی به تشخیص دقیق تر اولیه جهت درخواست صحیح و منطقی برای آزمایش می‌نماید (۱۴). انجام کشت هر چند طولانی است ولی در اثبات تشخیص قطعی خصوصا در مواردی که تعداد باسیل‌ها کم است، ارزشمند می‌باشد.

#### سپاسگزاری

این مقاله مستخرجه از پایان‌نامه دوره کارشناسی ارشد انگل‌شناسی (شماره آ-۸۲۰) و طرح پژوهشی مصوب کد

#### بحث و نتیجه گیری

در مناطقی از ایران مانند استان خراسان و به ویژه شهر مشهد، آندمیک بودن بیماری‌هایی مانند لیشمانیوز توجه پزشکان را به خود جلب می‌کند و از این رو، امکان اشتباه در تشخیص اولیه با سایر عوامل بیماری‌زا وجود دارد (۹). از سوی دیگر طبق گزارشات سازمان بهداشت جهانی (WHO)، مشهد برای سل نیز جز مناطق آندمیک محسوب می‌شود و به سبب کنترل بیماری سل انسانی با عامل مایکوباکتریوم توبرکلوزیس (*Mycobacterium*)

دارند. نویسندگان همچنین ابراز می‌دارند که این مقاله در جهت و یا تضاد با منافع هیچ مرجعی نمی‌باشد.

۹۳۰۷۹۸ شورای پژوهشی دانشکده پزشکی دانشگاه علوم پزشکی مشهد می‌باشد. نویسندگان تشکر خود را به خاطر حمایت های مالی و معنوی مراجع فوق ابراز می‌-

## منابع

1. Linell F, Norden A. Mycobacterium balnei. A New Acid-Fast Bacillus Occurring in Swimming Pools and Capable of Producing Skin Lesions in Humans. *Acta Tuberculosea Scandinavica* 1954; 33: 1-84.
2. Even-Paz Z, Haas H, Sacks T, Rosenmann E. Mycobacterium Marinum Skin Infections Mimicking Cutaneous Leishmaniasis. *British Journal of Dermatology* 1976; 94(4): 435-42.
3. Huminer D, Pitlik SD, Block C, Kaufman L, Amit S, Rosenfeld JB. Aquarium-borne Mycobacterium Marinum Skin Infection: Report of a Case and Review of the Literature. *Archives of Dermatology* 1986; 122(6): 698-703.
4. Bercovier, H., and V. Vincent. Mycobacterial Infections in Domestic and Wild Animals Due to Mycobacterium Marinum. *Rev Sci tech. Off. Int. Epiz* 2001; 20(1): 265-290.
5. Hurst LC, Amadio PC, Badalamente MA, Ellstein JL, Dattwyler RJ. Mycobacterium Marinum Infections of the Hand. *The Journal of hand surgery* 1987; 12(3): 428-35.
6. Aubry A, Chosidow O, Caumes E, Robert J, Cambau E. Sixty-three cases of Mycobacterium Marinum Infection: Clinical Features, Treatment, and Antibiotic Susceptibility of Causative Isolates. *Archives of internal medicine* 2002; 162(15): 1746-52.
7. Musa, Ahmed, et al. Sodium Stibogluconate (SSG) & Paromomycin Combination Compared to SSG for Visceral Leishmaniasis in East Africa: a Randomised Controlled trial. *PLoS Neql Trop Dis* 2012; 6(6): e1674.
8. Akhavan R, Meshkat Z, Khajekaramadini M, Meshkat M. Eight-year study of mycobacterium Tuberculosis in Mashhad, Northeast of Iran. *Iranian Journal of Pathology* 2013; 8(2): 73-80.
9. Mohaghegh M, Fata A, Salehi G, Berenji F, Bazzaz MM, Rafatpanah H, et al. Molecular Identification of Leishmania Species Using Samples Obtained from Negative Stained Smears. *Iran J of Parasitol* 2013; 8(2): 337-41.
10. Sharma J, Ke Y, Lin C, Chhabra R, Wang Q, Nangreave J, et al. DNA-Tile-Directed Self-Assembly of Quantum Dots into Two-Dimensional Nanopatterns. *Angewandte Chemie International Edition* 2008; 47(28): 5157-9.
11. Magdi, M., Jafari, J., & Kaveh, H. Epidemiologic Study of Tuberculosis in Mashhad University of Medical Science (Iran) between 2005-2006. In *The 15th Iranian congress of Infectious Diseases and Tropical Medicine* (2006 Tehran).
12. Fata A, Parian M, Berenji F, Postchi E, Moghaddas E, Rahmani S. What is the Diagnosis? Cutaneous Leishmaniasis or Fish tank Granuloma. *Archives of Iranian Journals of Parasitology, Supplementary Issue* 2015; 10(1):184 (Abstract)
13. Ryan JM, Bryant G. Fish Tank Granuloma--a Frequently Misdiagnosed Infection of the Upper limb. *Journal of accident & emergency medicine* 1997; 14(6): 398-400.
14. AlKhodair R, Al-Khenaizan S. Fish tank Granuloma: Misdiagnosed as Cutaneous Leishmaniasis. *International Journal of Dermatology* 2010; 49(1): 53-5.