

## Polyneuropathy in gasoline addiction, a report of three cases

Hassan Abadi H<sup>1</sup>, Azhari A<sup>1</sup>, Rahimi H.R.<sup>2</sup>

### Abstract:

The polyneuropathy caused by chronic Gasoline Sniffing is reported to be a gradually progressive, symmetric, sensorimotor polyneuropathy. The report of gasoline sniffing by three 12, 16 and 18 years old brothers (Respectively 5, 8 and 11 years of gasoline inhalation addiction) that referred with peripheral neuropathy was studied. The conditions were characterized by relatively small reduction in nerve conduction velocity (depending on the severity of nerve involvement) and to some degree in all four limbs with moderate to severe sensory and motor involvement, lower limbs had worse conditions than upper limbs. The neuropathy was attributed to the N-hexane and tetraethyl, the lead components of gasoline. Educational efforts about the dangers of gasoline sniffing are essential.

**Keywords:** Polyneuropathy, Gasoline sniffing, Electrodiagnostic, Nerve conduction velocity, electromyography

دریافت مقاله: ۹۱/۱۰/۲۰ تایید مقاله: ۹۱/۱۲/۵

### گزارش سه مورد پلی نوروپاتی در اعتیاد با بنزین

حسین حسن آبادی<sup>۱</sup>، امین اظهاری<sup>۱</sup>، حمید رضا رحیمی<sup>۲</sup>

### خلاصه:

پلی نوروپاتی ناشی از استنشاق مزمن بنزین با پلی نوروپاتی به تدریج پیشرونده، متقارن، حسی حرکتی گزارش شده است. گزارش اعتیاد استنشاقی به بنزین توسط سه برادر ۱۲، ۱۶، ۱۸ ساله (به ترتیب ۵، ۸ و ۱۱ سال سابقه اعتیاد داشتند) که با نوروپاتی محیطی مراجعه کرده اند را بررسی کردیم. این وضعیت با تغییرات واضح و وسیع در الکترومیوگرافی و ارتفاع (آمپلی تود) پاسخ های حسی و حرکتی (بسته به شدت درگیری اعصاب) و کاهش نسبتاً مختصر سرعت هدایت عصبی و در محدوده تقریباً نرمال و تاخیر انتهایی (distal latency) مشخص شد، که این تغییرات ارتباط مستقیم با طول مدت اعتیاد به بنزین داشت و تغییرات در قسمت دیستال اندامهای تحتانی شدیدتر از اندامهای فوقانی بود. نوروپاتی به علت وجود این-هگزان و ترا اتیل سرب در بنزین نسبت داده شد. تلاش های آموزشی در مورد خطرات ناشی از اعتیاد استنشاقی به بنزین ضروری است.

**کلمات کلیدی:** پلی نوروپاتی، اعتیاد استنشاقی به بنزین مزمن، الکترودیآگنوزیس، سرعت هدایت عصبی، الکترومیوگرافی

**نویسنده مسئول:** دکتر حمید رضا رحیمی، rahimih891@mums.ac.ir

**آدرس:** بلوار وکیل آباد، پردیس دانشگاه علوم پزشکی و فردوسی مشهد، دانشکده پزشکی، گروه علوم و فنون نوین پزشکی

۱- متخصص طب فیزیکی و توانبخشی، مرکز آموزشی، پژوهشی و درمانی امام رضا (ع)، استادیار دانشکده پزشکی دانشگاه علوم پزشکی مشهد

۲- پزشک عمومی، دانشجوی دکترای تخصصی پزشکی مولکولی، گروه علوم و فنون نوین پزشکی دانشکده پزشکی، دانشگاه علوم پزشکی مشهد

### مقدمه

نظر گرفتن سرب حداقل پانزده ماده شیمیایی خطرناک که در مقادیر حجمی مختلف بنزین از پنج تا ۳۵ درصد وجود دارد. این مواد شامل بنزن (تا پنج درصد حجمی)،

ماده ای که با تقطیر از نفت خام جدا می شود بنزین طبیعی نام دارد. توده بنزین شامل هیدروکربن های دارای پنج تا هفت اتم کربن در هر مولکول می باشد. بدون در

افزودنی‌های مختلف جایگزین ترکیبات سرب شده‌اند (۳-۴).

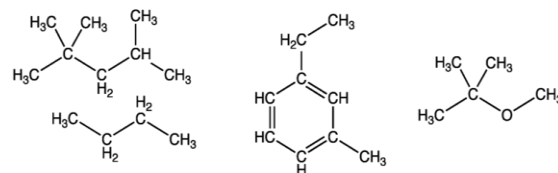
نوروپاتی نوعی اختلال عصبی است که بر روی غلاف میلین یا اکسون و یا ترکیبی از این دوی اعصاب محیطی دست و پا (عمدتاً دیستال و گاهی در موارد خیلی شدید با درجاتی از درگیری اعصاب پروگزیمال) تاثیر می‌گذارد. در این حالت معمولاً نوعی احساس کرختی، بی‌حسی و درد و ضعف و لاغری عضلات دیستال بسته به نوع درگیری اعصاب به بیمار دست می‌دهد. نوروپاتی انواع مختلفی دارد که به طور کلی شامل نوروپاتی‌های توام با مشکلات طبی نظیر دیابت -نوروپاتی‌های التهابی و عفونی و اتوایمیون نظیر گیلن باره - نوروپاتی‌های متابولیک و توکسیک نظیر سرب و نوروپاتی‌های ارثی می‌باشد.

نوروپاتی محیطی اختلال نسبتاً شایعی است که در آن اعصاب محیطی آسیب می‌بیند. این عارضه می‌تواند به واسطه بعضی بیماری‌های اعصاب و یا در نتیجه بیماری‌های عمومی بدن ایجاد شود. اکثر افراد مبتلا به نوروپاتی محیطی علت واضح و قابل تشخیصی دارند، مانند: دیابت، اعتیاد به الکل، ایدز و سوء تغذیه. و در بعضی از موارد علت ناشناخته دارند. تاکنون دیابت به عنوان شایع‌ترین علت این بیماری شناخته شده است. عوامل دیگری هم مانند: قرار گیری در برابر سرما یا تشعشع، برخی داروها، مواد سمی، اختلال عروق یا کلاژن، آرتریت روماتوئید و... می‌توانند علت این بیماری باشند.

از جمله این مواد سمی که می‌تواند به نوروپاتی منجر شود بنزین است. پلی نوروپاتی در اثر اعتیاد مزمن بنزین در گزارش موارد به صورت نوروپاتی پیشرونده قرینه و حسی - حرکتی دیستال دیده شده است (۵-۸). در مواد تشکیل دهنده بنزین از جمله هیدروکربن‌های آروماتیک به خصوص ترکیب *in*-هگزان و تترااتیل سرب از عوامل ایجاد کننده نوروپاتی است (۶). البته سایر ناخالصی‌های موجود در بنزین و عدم انطباق آن با استاندارد لازم می‌تواند مواد بالقوه نوروکسیک را به همراه داشته باشد. با این حال، اثرات سریع استنشاق بنزین شامل تهوع، استفراغ، درد شکم، بی‌قراری، و اضطراب و ندرتاً جنون خفیف، کلاپس و کما است (۹).

در این مقاله گزارش موارد، سه برادر که معتاد بنزین بوده‌اند و همگی دچار پلی نوروپاتی شده‌اند را بررسی

تولون (تا ۳۵ درصد حجمی)، نفتالن (تا یک درصد حجمی)، ۱ و ۲ و ۴-تری متیل بنزن (تا هفت درصد حجمی)، متیل ترت- بوتیل اتر (MTBE) (تا ۱۸ درصد حجمی) و حدود ده ماده دیگر می‌باشد (شکل ۱) (۱).



شکل ۱: فرمول سمت راست متیل ترت- بوتیل اتر، فرمول وسط ۱ و ۲ و ۴-تری متیل بنزن، فرمول سمت چپ بوتان

به طور کلی بنزین معمولی عمدتاً مخلوطی از پارافین‌ها، آلکان‌ها، نفتن‌ها، سیکلو آلکان‌ها، آروماتیک‌ها، اولفین‌ها و آلکن‌ها است. امروزه بسیاری از کشورها در مورد ترکیبات آروماتیک بنزین به طور عام بنزن به طور خاص و ترکیب اولفین آلکن محدودیت‌هایی را اعمال می‌کنند. تقاضای اجزای تشکیل دهنده پارافین آلکان خالص با عدد اکتان بالا از قبیل آلکیلات در حال افزایش است و پالایشگاه‌ها مجبور به افزودن واحدهای پردازش جهت کاهش محتوای بنزن هستند. طبق استانداردهای جهانی، میزان بنزن موجود در هر لیتر بنزین نباید بیش از یک درصد باشد (۲).

بنزین همچنین شامل مواد آلی دیگری نیز می‌باشد؛ از قبیل اترهای آلی به اضافه مقدار کمی ناخالصی، اختصاصاً ترکیبات گوگرد از قبیل دی سولفیدها و تیوفن‌ها بعضی از ناخالصی‌ها برای مثال تیول‌ها و سولفید هیدروژن به علت ایجاد خوردگی در موتورها باید حذف شوند.

بنزین وقتی در موتورهای درون سوز با فشردگی فیزیکی بالا استفاده می‌شود خیلی زود شعله‌ور شده و «پیش‌افروزش» یا پیش انفجار می‌شود که این موجب آسیب رساندن به موتور از طریق ضربه زدن به موتور می‌گردد افزودنی‌های سرب سبب جلوگیری از این رفتار می‌شوند از این رو میل به استفاده گسترده از سرب در بنزین در دهه ۱۹۲۰ افزایش یافت و موجب افزایش قدرت موتورها با فشردگی بالاتر شد.

معمول‌ترین افزاینده تترا اتیل سرب بود. اکنون بیشتر کشورها تولید سوخت سرب‌دار را متوقف کرده و

خواهیم نمود و نمای الکترودیآگنوستیک آنها را توضیح خواهیم داد.

### بیمار شماره یک

پسر بچه ای ۱۲ ساله با سابقه ۵ ساله از اعتیاد به استنشاق بنزین مراجعه نموده است در معاینه بالینی مقداری ضعف و لاغری در دیستال دست ها و پاها مشهود بود، آتروفی پاتولوژیک در انتهای هر چهار اندام دیده می شد، رفلکس های وتری اندامها همگی مختل بود. قدرت عضلانی در دیستال هر چهار اندام کاهش یافته بود، لیکن دامنه حرکتی مفاصل طبیعی و راه رفتن بر روی پنجه و پاشنه در فرد مورد نظر طبیعی بود. سابقه پزشکی فرد عاری از سایر بیماری های درگیرکننده عصبی بود. در مطالعه الکترودیآگنوستیک وی پاسخهای حسی در اندامهای فوقانی ارتفاع (آمپلی تود) خیلی پایینی داشتند و در اندامهای تحتانی قابل ثبت نبودند و سرعت هدایت عصبی حرکتی در اندام فوقانی برای اعصاب مدین، اولنار و در اندام تحتانی برای اعصاب تیبیال و پروئال عمقی مختصری به زیر پایین ترین (Lower limit) حد نرمال سقوط کرده بودند در ضمن آمپلیتود هدایت عصب حرکتی در اندام تحتانی نیز کاهش یافته بود و تاخیر انتهایی (distal latency) در محدوده نرمال بود. در الکترومیوگرافی یافته های نورونیک (عصبی) مزمن در عضلات دیستال مشاهده شد (جدول ۱). با توجه به یافته های فوق پلوی نورپاتی حسی حرکتی نوع آکسونال متوسط برای وی مطرح است.

### بیمار شماره دو

نوجوانی ۱۶ ساله با سابقه ۸ ساله اعتیاد به استنشاق بنزین مراجعه نمود، در معاینه بالینی ضعف و لاغری دست ها و پاها مشهود بود، آتروفی پاتولوژیک در انتهای هر چهار اندام دیده میشد، رفلکس های وتری اندامها همگی مختل بودند. قدرت عضلانی در دیستال هر چهار اندام به شدت کاهش یافته بود، مقداری ضعف در راه رفتن بر روی پنجه و پاشنه پاها داشت و لیکن دامنه حرکتی مفاصل طبیعی بود. از نظر سابقه پزشکی بیماری خاصی وجود نداشت

در مطالعه الکترودیآگنوستیک پاسخهای حسی در اندامهای تحتانی و فوقانی قابل به دست آوردن نبود و

همچنین پاسخهای حرکتی اعصاب تیبیال و پروئال عمقی نیز قابل به دست آوردن نبود ولی در بررسی پاسخهای حرکتی در اندامهای فوقانی ارتفاع امواج از حد نرمال پایین تر بود و تاخیر انتهایی (distal latency) امواج تقریباً در حد نرمال بود و سرعت هدایت اعصاب حرکتی در اندامهای فوقانی برای اعصاب مدین، اولنار به طور مختصر پایین تر از lower limit نرمال بود و در بررسی الکترومیوگرافیک عضلات دیستال اندامها تغییرات مزمن و وسیع نورونیک مشاهده شد (جدول ۲). با توجه به یافته های فوق پلوی نورپاتی حسی حرکتی نوع آکسونال شدید برای وی مطرح است، در پیگیری بعدی، یک سال پس از بررسی های الکترودیآگنوستیک فرد فوت شده است.

### بیمار شماره سه

نوجوانی ۱۸ ساله با سابقه ۱۱ ساله اعتیاد به استنشاق بنزین مراجعه نمود، در معاینه بالینی ضعف و لاغری شدید دیستال اندامهای فوقانی و تحتانی را داشت، آتروفی پاتولوژیک نسبتاً شدید در انتهای هر چهار اندام دیده میشد، رفلکس های وتری اندامها همگی مختل بود. قدرت عضلانی در دیستال هر چهار اندام به شدت کاهش یافته بود، اختلال در راه رفتن بر روی پنجه و پاشنه پاها داشت و دامنه حرکتی مفاصل طبیعی بود. در سوابق پزشکی فرد موردی از بیماری های درگیرکننده عصبی دیده نشد.

در مطالعه الکترودیآگنوستیک وی تنها پاسخ روتین قابل به دست آوردن پاسخ حرکتی عصب رادیال بود که ارتفاع موج آن کاهش نشان می داد و تاخیر انتهایی آن (distal latency) تقریباً در محدوده نرمال با توجه به سن بیمار بود و سایر پاسخهای حسی و حرکتی روتین در اندامهای فوقانی و تحتانی قابل به دست آوردن نبودند (جدول ۳) و در بررسی الکترومیوگرافیک تغییرات شدید و مزمن نورونیک در عضلات دیستال مشاهده شد. با توجه به یافته های فوق پلوی نورپاتی حسی حرکتی نوع آکسونال خیلی شدید برای وی مطرح است در پیگیری بعدی، شش ماه پس از بررسی های الکترودیآگنوستیک فرد فوت شده است.

### ابزارها و معاینات بالینی و آزمایشگاهی:

در این مطالعه برای بررسی سرعت هدایت عصبی و الکترومیوگرافی از دستگاه MYTO ساخت کشور ایتالیا

جدول ۱: اطلاعات مربوط به سرعت هدایت حسی حرکتی و اطلاعات الکترومیوگرافی بیمار شماره یک

	Muscle	Nerve	Root	Spontaneous Activity				Motor Unit action Potential (MUAP)
				Fas	Fib	PSW	IA	Volition
<b>Electromyography</b>	LT & RT opponens pollicis	median	C8-T1	0	2+	2+	↓	Decreased interference- increased neurological polyphasic MUAP
	LT & RT first dorsal interossei	Ulnar	C8-T1	0	2+	2+	↓	Decreased interference- increased neurological polyphasic MUAP
	LT & RT Deltoid	Axillary	C5-C6	0	0	0	N	Almost Full interference – Normal pattern MUAP
	LT & RT Biceps	MC	C5-C6	0	0	0	N	Almost Full interference – Normal pattern MUAP
	LT & RT Extensor digitorum	Radial	C6-C8	0	2+	2+	↓	Almost Full interference – Normal pattern MUAP
	LT & RT Flexor Carpi radialis	Median	C6-C7	0	2+	2+	↓	Almost Full interference – Normal pattern MUAP
	LT & RT Tibialis anterior	DPN	L4-L5	0	2+	2+	↓	Partial interference-increased neurological polyphasic MUAP
	LT & RT Peroneus longus	SPN	L5-S1	0	2+	2+	↓	Partial interference-increased neurological polyphasic MUAP
	LT & RT Gastrocnemius	Tibial	S1-S2	0	2+	2+	↓	Partial interference-increased neurological polyphasic MUAP
	LT & RT Femoral	Femoral	L2-L4	0	0	0	N	Almost Full interference – Normal pattern MUAP
LT & RT Gluteus Medius	SGN	L4-S1	0	0	0	N	Almost Full interference – Normal pattern MUAP	
<b>Motor Nerve Conduction</b>		<b>Nerve</b>	<b>Muscle</b>	<b>DL (mSec.)</b>		<b>PL (mSec.)</b>		<b>NCV (m/Sec.)</b>
				<b>Amplitude(mv)</b>		<b>Amplitude(mv)</b>		
		RT Median	Abd pollicis brevis	3.8(ms)		-		47(m/s)
		LT Median	Abd pollicis brevis	3.5(ms)		-		45.6(m/s)
		RT Ulnar	Abd digiti minimi	3.1(ms)		-		47.2(m/s)
		LT & RT Radial	Ext Indicis	3.4(ms)		-		-
		LT Ulnar	Abd digiti minimi	3.2(ms)		-		46.2(m/s)
		LT DPN	Ext digiti brevis	4(ms)		-		35(m/s) Low amplitude
		LT Tibial	Abductor hallucis	4.1(ms)		-		35.3(m/s) Low amplitude
		RT DPN	Ext digiti brevis	4ms)		-		35.2(m/s) Low amplitude
		RT Tibial	Abductor hallucis	4.1(ms)		-		35.5(m/s) Low amplitude
<b>Sensory Nerve</b>		RT Median	-	-		-		Very Low amplitude
		LT Median	-	-		-		Very Low amplitude
		RT Ulnar	-	-		-		Very Low amplitude
		LT & RT Radial	-	2.3(ms)		-		Very Low amplitude
		LT Ulnar	-	-		-		Very Low amplitude
		LT & RT SPN	-	Absent		-		-
	LT & RT Sural	-	Absent		-		-	

Impression: Moderate degree axonal type distal sensory-motor polyneuropathy

جدول ۲: اطلاعات مربوط به سرعت هدایت حسی حرکتی و اطلاعات الکترومیوگرافی بیمار شماره دو

	Muscle	Nerve	Root	Spontaneous Activity				Motor Unit action Potential (MUAP) Volition	
				Fas	Fib	PSW	IA		
<b>Electromyography</b>	LT & RT opponens pollicis	median	C8-T1	0	1+	1+	↓	Few MUAP-neurogenic pattern MUAP	
	LT & RT first dorsal interossei	Ulnar	C8-T1	0	1+	1+	↓	Few MUAP-neurogenic pattern MUAP	
	LT & RT Deltoid	Axillary	C5-C6	0	0	0	N	Almost Full interference – Normal pattern MUAP	
	LT & RT Biceps	MC	C5-C6	0	0	0	N	Almost Full interference – Normal pattern MUAP	
	LT & RT Extensor digitorum	Radial	C6-C8	0	1+	1+	↓	Almost Full interference – Normal pattern MUAP	
	LT & RT Flexor Carpi radialis	Median	C6-C7	0	1+	1+	↓	Almost Full interference – Normal pattern MUAP	
	LT & RT Tibialis anterior	DPN	L4-L5	0	1+	1+	↓	A few MUAP-neurogenic pattern MUAP	
	LT & RT Peroneus longus	SPN	L5-S1	0	1+	1+	↓	A few MUAP-neurogenic pattern MUAP	
	LT & RT Gastrocnemius	Tibial	S1-S2	0	1+	1+	↓	A few MUAP-neurogenic pattern MUAP	
	LT & RT Gluteus medius	SGN	L2-L4	0	0	0	N	Almost Full interference – Normal pattern MUAP	
LT & RT Gluteus maximus	IGN	L4-S1	0	0	0	N	Almost Full interference – Normal pattern MUAP		
<b>Motor Nerve Conduction</b>			<b>Nerve</b>		<b>Muscle</b>		<b>DL (mSec.) Amplitude(mv)</b>	<b>PL (mSec.) Amplitude(mv)</b>	<b>NCV (m/Sec.)</b>
			LT Median		Abd pollicis brevis		4.1(ms)	-	44.5(m/s) Low amplitude
			RT Ulnar		Abd digiti minimi		3.5(ms)	-	44.2(m/s) Low amplitude
			LT & RT Radial		Ext Indicis		3.4(ms)	-	relative Low amplitude
			LT Ulnar		Abd digiti minimi		3.3(ms)	-	42.6(m/s) Low amplitude
			LT DPN		Ext digiti brevis		Absent	-	-
			LT Tibial		Abductor hallucis		Absent	-	-
			RT DPN		Ext digiti brevis		Absent	-	-
			RT Tibial		Abductor hallucis		Absent	-	-
	<b>Sensory Nerve</b>			RT Median		-		-	Absent
			LT Median		-		Absent	-	-
			RT Ulnar		-		Absent	-	-
			LT & RT Radial		-		Absent	-	-
			LT Ulnar		-		Absent	-	-
			LT & RT SPN		-		Absent	-	-
			LT & RT Sural		-		Absent	-	-

Impression: Severe axonal type distal sensory-motor polyneuropathy

جدول ۳: اطلاعات مربوط به سرعت هدایت حسی حرکتی و اطلاعات الکترومیوگرافی بیمار شماره سه

	Muscle	Nerve	Root	Spontaneous Activity			Motor Unit action Potential (MUAP)	
				Fas	Fib	PSW	IA	Volition
<b>Electromyography</b>	LT & RT opponens pollicis	median	C8-T1	0	1+	1+	↓	A few MUAP- neurogenic pattern MUAP
	LT & RT first dorsal interossei	Ulnar	C8-T1	0	1+	1+	↓	A few MUAP- neurogenic pattern MUAP
	LT & RT Deltoid	Axillary	C5-C6	0	0	0	N	Almost Full interference - Normal pattern MUAP
	LT & RT Biceps	MC	C5-C6	0	0	0	N	Almost Full interference - Normal pattern MUAP
	LT & RT Extensor digitorum	Radial	C6-C8	0	1+	1+	↓	Decreased interference- increased neurological polyphasic MUAP
	LT & RT Flexor Carpi radialis	Median	C6-C7	0	1+	1+	↓	Decreased interference- increased neurological polyphasic MUAP
	LT & RT Tibialis anterior	DPN	L4-L5	0	1+	1+	↓	Singel MUAP- neurogenic pattern MUAP
	LT & RT Peroneus longus	SPN	L5-S1	0	1+	1+	↓	Singel MUAP- neurogenic pattern MUAP
	LT & RT Gastrocnemius	Tibial	S1-S2	0	1+	1+	↓	Singel MUAP- neurogenic pattern MUAP
	LT & RT Femoral	Femoral	L2-L4	0	0	0	N	Almost Full interference - Normal pattern MUAP
LT & RT Gluteus Medius	SGN	L4-S1	0	0	0	N	Almost Full interference - Normal pattern MUAP	
<b>Motor Nerve Conduction</b>			<b>Nerve</b>		<b>Muscle</b>	<b>DL (mSec.)</b>	<b>PL (mSec.)</b>	<b>NCV (m/Sec.)</b>
						<b>Amplitude(mv)</b>	<b>Amplitude(mv)</b>	
						)		
				RT Median	Abd pollicis brevis	Absent	-	-
				LT Median	Abd pollicis brevis	Absent	-	-
				RT Ulnar	Abd digiti minimi	Absent	-	-
				LT & RT Radial	Ext Indicis	4(ms)	-	Low amplitude
				LT Ulnar	Abd digiti minimi	Absent	-	-
				LT DPN	Ext digiti brevis	Absent	-	-
				LT Tibial	Abductor hallucis	Absent	-	-
			RT DPN	Ext digiti brevis	Absent	-	-	
			RT Tibial	Abductor hallucis	Absent	-	-	
<b>Sensory Nerve</b>			RT Median	-	-	-	Absent	-
			LT Median	-	-	-	Absent	-
			RT Ulnar	-	-	Absent	-	-
			LT & RT Radial	-	-	Absent	-	-
			LT Ulnar	-	-	Absent	-	-
			LT & RT SPN	-	-	Absent	-	-
			LT & RT Sural	-	-	Absent	-	-

Impression: Very Severe axonal type distal sensory-motor polyneuropathy, IA: Insertional Activity, Fib: Fibrillation, PSW: Positive Sharp Wave, Fas: Fasciculation

راست وجود داشت در حالی در پای چپ پارستزی حاد ایجاد شده بود، نگارنده آن مقاله نیز تاکید داشته است که منونوروپاتی حاد معمولاً به علت نکرورز های عروقی ایجاد می شود لذا بیمار مذکور از این نظر جالب است که علاوه بر پلی نوروپاتی مزمن، منونوروپاتی حاد نیز داشته است. در صورتی که در پالایشگاه تولید کننده بنزین دقت کافی نشود در محصول نهایی تولوئن وجود داشته باشد، می تواند سبب آتاکسی و لرزش شود که در اعتیاد به چسب نوروپاتی بیشتر با منشاء تولوئن هست (۹، ۱۶).

بنزن نیز می تواند اثراتی در کاهش خون سازی و آنمی، کمبود پلاکت، لوسمی داشته باشد. در حالی اثرات نوروٹوکسین بنزن محدود به نارکولپسی، تغییرات خلقی است (۱۷).

نکاتی در این گزارش موارد اهمیت دارد این است که اولاً باید یک شرح حال کامل بالینی از بیماری قبلی فرد گرفته شود و دانستن اعتیاد استنشاقی در بیمار اهمیت به سزایی دارد چون پلی نوروپاتی تشخیص افتراقی های بسیاری دارد و صرفاً با بررسی نوار عصب عضله نمی توان قضاوت دقیقی داشت. در ضمن ممکن است که اعتیاد استنشاقی به بنزین سبب منونوروپاتی چندگانه شود (۵). نکته بعدی آنکه با توجه به استانداردهای موجود زیست محیطی سعی شده است که از سرب کمتر در بنزین تولیدی پالایشگاهها استفاده شود که این موضوع رد کننده اثرات نوروٹوکسیک بنزین نیست چرا که سایر ترکیبات بنزین نیز می تواند اثرات نوروٹوکسیک داشته باشند (۵، ۱۷-۱۸).

#### سپاسگزاری

نویسندگان از بیماران و والدین آنها که اجازه انتشار این گزارش موارد را به صورت مشروح دادند تشکر می نمایند. در ضمن نویسندگان از کارکنان بخش الکتروفیزیولوژی مرکز آموزشی، پژوهشی و درمانی امام رضا(ع) به خصوص جناب آقای محمد رضا طوسی قدردانی می نمایند.

Electromyography (MYTO, Esaote, ) (Italy) استفاده شد که در بسیار از مطالعات الکترودیآگنوستیک نیز از آن استفاده شده است (۱۰). در این روش برای تشخیص بیماری با ثبت فعالیت الکتریکی خود به خود از اندامها و پاسخ به تحریک الکتریکی و ثبت آن در مکانی دیگر انجام می شود. معاینات بالینی هر سه بیمار توسط معاینه گر واحد و با ابزار پزشکی کالیبر شده یکسان در هر سه معاینه انجام شده است که شامل: افتاموسکوپ (شرکت Keeler)، چکش رفلکس (شرکت Almedic Taylor)، گوشی پزشکی یا استتوسکوپ (شرکت Littmann) می باشد.

#### بحث و نتیجه گیری:

پلی نوروپاتی در اعتیاد استنشاقی بنزین به علت ترکیبات نوروٹوکسین موجود در آن در تعدادی از گزارش موارد آورده شده است (۵، ۷) اعتیاد به بنزین معمولاً در نوجوانان دیده میشود و در مناطق مختلف دنیا دیده شده است. البته در اطفال هم گزارش مواردی وجود دارد که سن موارد بیشتر از ۶ سال بوده است (۱۱).

اعتیاد استنشاقی به طور کلی به دلیل حالت نشئه آوری آن یا به اصطلاح حالت سرخوشی آن ایجاد می شود و علت رواج آن در نوجوانان و کودکان نیز همین موضوع می باشد. به عنوان نمونه در کشور کانادا ۵-۶٪ نوجوانان اعتیاد استنشاقی به مواد هیدروکربنی معطر مثل بنزین و چسب دارند (۱۲) در مطالعه دیگر این اعتیاد تا ۱۰٪ نیز گزارش شده است (۱۳). سرب موجود در بنزین عامل اصلی نورپاتی و درگیری اعصاب محیطی می باشد (۱۱) و در بیماران این مطالعه نیز تغییرات و گرفتاری واضح عصبی مشهود بود. از سوی دیگر نورپاتی حرکتی به علت این- هگزان موجود در بنزین ایجاد می شود (۱۱، ۱۴) در این گزارش نیز هر سه برادر دچار اختلالات اعصاب حسی و حرکتی از درجه متوسط تا خیلی شدید بودند و این اختلال با مدت اعتیاد استنشاقی آنها نیز وابستگی داشت به طور که هر چه مدت اعتیاد بیشتر بوده است شدت اختلال عصبی بیشتر بود. ترکیباتی همچون این- هگزان با مهار GAPDH از انتقال در طول آکسون ها جلوگیری می کند (۱۳، ۱۵).

در گزارش مورد پرنز و همکارانش در سال ۲۰۰۱ (۵) علاوه بر پلی نوروپاتی مزمن در دو اندام فوقانی و پای

منابع:

1. Griesbaum K, Behr A, Biedenkapp D, Voges H-W, Garbe D, Paetz C, et al. Hydrocarbons. Ullmann's Encyclopedia of Industrial Chemistry: Wiley-VCH Verlag GmbH & Co. KGaA; 2000.
2. Eyidogan M, Ozsezen AN, Canakci M, Turkcan A. Impact of alcohol-gasoline fuel blends on the performance and combustion characteristics of an SI engine. *Fuel* 2010; 89(10): 2713-20.
3. Pino P, Walter T, Oyarzun MJ, Burden MJ, Lozoff B. Rapid drop in infant blood lead levels during the transition to unleaded gasoline use in Santiago , Chile. *Arch Environ Health* 2004; 59(4): 182-7.
4. Schnaas L, Rothenberg SJ, Flores MF, Martinez S, Hernandez C, Osorio E, et al. Blood lead secular trend in a cohort of children in Mexico City (1987-2002). *Environ Health Perspect* 2004; 112(10): 1110-5.
5. Burns TM, Shneker BF, Juel VC. Gasoline sniffing multifocal neuropathy. *Pediatr Neurol* 2001; 25(5): 419-21.
6. Gallassi R, Montagna P, Pazzaglia P, Cirignotta F, Lugaesi E. Peripheral neuropathy due to gasoline sniffing - A case report. *Eur Neurol* 1980; 19(6): 419-21.
7. Karani V. Peripheral neuritis after addiction to petrol. *Br Med J* 1966; 1(5481): 216.
8. Seshia SS, Rjani KR, Boeckx RL, Chow PN. The neurological manifestations of chronic inhalation of leaded gasoline. *Dev Med Child Neurol* 1978; 20(3): 323-34.
9. Reese E, Kimbrough RD. Acute toxicity of gasoline and some additives. *Environ Health Perspect* 1993; 101 Suppl 6: 115-31.
10. Liu JJ, Wang CY, Wang JG, Ruan HJ, Fan CY. Peripheral nerve regeneration using composite poly(lactic acid-caprolactone)/nerve growth factor conduits prepared by coaxial electrospinning. *J Biomed Mater Res A* 2011; 96(1): 13-20.
11. Hall DM, Ramsey J, Schwartz MS, Dookun D. Neuropathy in a petrol sniffer. *Arch Dis Child* 1986; 61(9): 900-1.
12. Tenenbein M, deGroot W, Rajani KR. Peripheral neuropathy following intentional inhalation of naphtha fumes. *Can Med Assoc J* 1984; 131(9): 1077-9.
13. Dinwiddie SH. Abuse of inhalants: a review. *Addiction* 1994; 89(8): 925-39.
14. Chessare JB, Wodarczyk K. Gasoline sniffing and lead poisoning in a child. *Am Fam Physician* 1988; 38(1): 181-2.
15. Kaufman A. Gasoline sniffing among children in a Pueblo Indian village. *Pediatrics* 1973; 51(6): 1060-4.
16. Korobkin R, Asbury AK, Sumner AJ, Nielsen SL . Glue-sniffing neuropathy. *Arch Neurol* 1975; 32(3): 158-62.
17. Burbacher TM. Neurotoxic effects of gasoline and gasoline constituents. *Environ Health Perspect* 1993; 101 Suppl 6: 133-41.
18. Edminster SC, Bayer MJ. Recreational gasoline sniffing: acute gasoline intoxication and latent organolead poisoning. Case reports and literature review. *J Emerg Med* 1985; 3(5): 365-70.